

UNIVERZA V LJUBLJANI
BIOTEHNIŠKA FAKULTETA
ODDELEK ZA BIOLOGIJO

Polona FURLAN

**NEVROTOKSIČNI IN KARDIOTOKSIČNI UČINEK
3-NITROPROPIONSKE KISLINE**

DIPLOMSKO DELO

Univerzitetni študij

Ljubljana, 2010

UNIVERZA V LJUBLJANI
BIOTEHNIŠKA FAKULTETA
ODDELEK ZA BIOLOGIJO

Polona FURLAN

**NEVROTOKSIČNI IN KARDIOTOKSIČNI UČINEK
3-NITROPROPIONSKE KISLINE**

DIPLOMSKO DELO

Univerzitetni študij

NEUROTOXIC AND CARDIOTOXIC EFFECT OF 3-NITROPROPIONIC ACID

GRADUATION THESIS

University studies

Ljubljana, 2010

Furlan P. Kardiotoksični in nevrotoksični učinki trinitropropionske kisline.

Dipl. delo. Ljubljana, Univerza v Ljubljani, Biotehniška fakulteta, Odd. za biologijo, 2010

Diplomska naloga je bila opravljena na Inštitutu za histologijo in embriologijo na Medicinski fakulteti ter na Inštitutu za raziskovanje možganov.

mentor: doc.dr. Aleksandra Milutinović Živin

Člani komisije za oceno in zagovor:

Predsednik: prof. dr. Tom Turk

Član: prof.dr. Kazimir Drašlar

Datum zagovora:

Delo je rezultat lastnega raziskovalnega dela.

Naloga je rezultat lastnega raziskovalnega dela. Podpisana se strinjam z objavo svoje naloge v polnem tekstu na spletni strani Digitalne knjižnice Biotehniške fakultete. Izjavljam, da je naloga, ki sem jo oddala v elektronski obliki, identična tiskani verziji.

Polona FURLAN

KLJUČNA DOKUMENTACIJSKA INFORMACIJA (KDI)

ŠD Dn

DK UDK 616.89: 612: 615.9 (043.2) =163.6

KG Huntingtonova bolezen/kardiotoksičnost/nevrotoksičnost/striatum/podgane/
3nitropropionska kislina

AV FURLAN, Polona

SA MILUTINOVIĆ ŽIVIN, Aleksandra

KZ SI-1000 Ljubljana, Jamnikarjeva 101

ZA Univerza v Ljubljani, Biotehniška fakulteta, Oddelek za biologijo

LI 2010

IN NEVROTOKSIČNI IN KARDIOTOKSIČNI UČINEK 3-NITROPROPIONSKE
KISLINE

TD Diplomsko delo (Univerzitetni študij)

OP IX, 40 str., 8 sl., 80 vir.

IJ sl

JZ sl/en

AI 3-nitropropionska kislina je toksičen sekundarni metabolit v nekaterih vrstah družine metuljnic in plesni rodu *Aspergillus* in *Arthrimum*. 3-nitropropionska kislina deluje nevrotoksično, poleg tega so na miših pokazali tudi kardiotoksične učinke. Nevrotoksični učinki se kažejo kot selektivna obojestranska simetrična poškodba primarno v striatumu. Na ultrastrukturni ravni se nevronske spremembe povzročene s 3-nitropropionsko kislino na začetku kažejo z grupiranjem kromatina, zvečano prozornostjo citoplazme, s celičnim skrčenjem ali otekanjem ter z otekanjem mitohondrijev, ki mu sledi poškodba miofilamentov. Zaradi podobnih poškodb, ki jih 3-nitropropionska kislina povzroči možganom, kot jih nadjemo pri Huntingtonovi bolezni, se ta toksin uporablja za model te bolezni. V diplomski nalogi smo pokazali, da ima 3-nitropropionska kislina ob štiri dnevem injiciranju v dozah 25 mg/kg ter naslednje štiri dni še z dozami po 30 mg/kg poleg nevrotoksičnega tudi kardiotoksični učinek na podgane. Podgane injicirane s 3-nitropropionsko kislino so ob koncu poskusa imele manjšo telesno maso kot na začetku poskusa, bile so pogrbljene, imele zmanjšano motorično funkcijo. Morfometrične meritve na miokardu so pokazale povečanje kardiomicitov in njihovoh jeder, stereološke pa večjo volumsko gostoto intersticija in zmanjšan miofibrilarni indeks v skupini injicirani s 3-nitropropionsko kislino v primerjavi s kontrolo. Z morfometričnimi meritvami smo pokazali tudi poškodbo oz. zmanjšano relativno optično gostoto barvanja na COX v striatumu podgan injiciranih s 3-nitropropionsko kislino, v primerjavi s kontrolno supino.

Furlan P. Kardiotoksični in nevrotoksični učinki tirnitropropionske kisline.

Dipl. delo. Ljubljana, Univerza v Ljubljani, Biotehniška fakulteta, Odd. za biologijo, 2010

KEY WORDS DOCUMENTATION (KWD)

DN Dn

DC UDC 616.89: 612: 615.9 (043.2) = 163.6

CX neurotoxicity/cardiotoxicity/striatum/3-nitropropionic acid/Huntington's disease/rats

AU FURLAN, Polona

AA MILUTINOVIĆ ŽIVIN, Aleksandra

PP SI-1000 Ljubljana, Jamnikarjeva 101

PB University of Ljubljana, Biotechnical faculty, Department of biology

PY 2010

TI NEUROTOXIC AND CARDIOTOXIC EFFECT OF 3-NITROPROPIONIC ACID

DT Graduation Thesis (University studies)

NO IX, 40 p., 8 fig., 85ref.

LA sl

AL sl/en

AB 3-nitropropionic acid is toxic secondary metabolite in some species of Fabacea family and in molds genus *Aspergillus* and *Arthrinium*. 3-nitropropionic acid has neurotoxic effect, but in mice was also found cardiotoxic effect. Neurotoxicity is shown as selective symmetrical bilateral damage found primarily in striatum. The ultrastructural changes found in neurotoxicity are chromatin grouping, higher cytoplasmic lucidity, cell shrinkage or swelling and mitochondrial swelling followed by disruption of myofilaments. Because of similar pattern of vulnerability made by 3-nitropropionic acid in brain and damage in brain because of Huntington's disease is 3-nitropropionic acid injected in animals used as model for this disease. In graduate thesis we showed that application of 3-nitropropionic acid for four consecutive days in dose 25 mg/kg and 30 mg/kg next four days in rats cause neurotoxic and also cardiotoxic effect. Rats applied with 3-nitropropionic acid has lower body mass at the end of experiment and has lower motorical function. Morphometrical analysis made on myocardium has shown cardiomyocyte and cardiomyocyte nucleus enlargement while stereological analysis has shown greater interstitial volume density and lower miofibrillar index compared with control group. With morphometrical analysis we also shown striatal damage as decreased relative optical density in COX stained striatum of rats applied with 3-nitropropionic acid compared to control group.

KAZALO SLIK

Slika 1: Kemijska zgradba 3NPK.....	2
Slika 2: Povprečne mase podgan iz 3NPK in kontrolne skupine, izražene v odstotkih glede na maso prvega dne v posameznih skupinah, merjene vsak dan 9 dni.....	18
Slika 3: Tkivne rezine možganov podgan, ki smo jim injicirali fiziološko raztopino kot kontrolo (KONT) ali 3NPK 4 dni 25 mg/kg in nato še 4 dni 30 mg/kg, rezane na različnih oddaljenostih od Bregme. Vidna področja manjše optične gostote barvanja na COX v striatumu (puščice).....	19
Slika 4: Srčna mišičnina podgan iz skupine, katerim smo s.c injicirali 3NPK (4 dni 25mg 3NPK/kg in nato še 4 dni po 30 mg 3NPK/kg) in fiziološko raztopino kot kontrolo (KONT) barvana po metodi HE. Razpad miofibril (puščica), velika jedra (glava puščice), ter razraščanje veziva (dve puščici). Dolžina črte je 50 μ m.....	20
Slika 5: Povprečne vrednosti premerov srčnomišičnih celic in njihovih jeder v skupini podgan, ki smo jim s.c injicirali 3NPK 4 dni 25mg/kg in nato še 4 dni 3mg/kg (3NPK) v primerjavi s kontrolnimi živalmi, ki smo jim injicirali fiziološko raztopino (KONT) izraženi v % \pm SD. Statistična analiza: med poskusnimi živalmi so statistične razlike (Studentov t-test, $P < 0,05$).....	21
Slika 6: Povprečne vrednosti miofibrilarnih indeksov v skupini podgan, ki smo jim s.c injicirali 3NPK 4 dni 25mg/kg in nato še 4 dni 3mg/kg (3NPK) v primerjavi s kontrolnimi živalmi, ki smo jim injicirali fiziološko raztopino (KONT), izraženi v % \pm SD. Statistična analiza: med poskusnimi živalmi so statistične razlike (Studentov t-test, $P < 0,05$).....	22
Slika 7: Srčna mišičnina podgane iz skupine, ki smo jim injicirali 3NPK 4 dni z dozo 25 mg/kg in nato še 4 dni po 30 mg / kg ter miokard podgane iz kontrolne skupine (FIZ), katerim smo aplicirali fiziološko raztopino 10 dni, barvana po metodi Sirius red. Rumeno so obarvani kardiomiociti in rdeče vezivo. Vezivo se vrašča med srčne mišične celice (puščice). Dolžina črte 50 μ m.....	23
Slika 8: : Povprečje volumske gostote veziva ($x \pm SD$) v srčni mišičnini skupin podgan, ki smo jim s.c. injicirali fiziološko raztopino kot kontrolo (KONT) ali 3NPK 4 dni s 25 mg/kg	

Furlan P. Kardiotoksični in nevrotoksični učinki trinitropropionske kisline.

Dipl. delo. Ljubljana, Univerza v Ljubljani, Biotehniška fakulteta, Odd. za biologijo, 2010

in nato še 4 dni 30 mg /kg, merjeno s stereološko mrežico. Statistična analiza: med poskusnimi skupinami so bile značilne razlike; Studentov t-test ($P < 0,05$).....23

OKRAJŠAVE IN SIMBOLI

AChE – acetilholinasteraza

ATP – adenzin trifosfat

COX – citokrom oksidaza

DAB – diaminobenzidine

HCl – vodikov klorid

HE – hematoksilin in eozin

HB – Huntingtonova bolezen

LD₅₀ – letalna doza

SD – standardna deviacija

3NPK – trinitropropionska kislina

KAZALO VSEBINE

KLJUČNA DOKUMENTACIJSKA INFORMACIJA (KDI).....	III
KEY WORDS DOCUMENTATION (KWD).....	IV
KAZALO SLIK.....	V
OKRAJŠAVE IN SIMBOLI.....	VII
KAZALO VSEBINE.....	VIII
1 UVOD	1
1.1 TRINITROPROPIONSKA KISLINA	2
1.1.1 Izpostavljenost 3NPK	2
1.1.2 Letalna doza in znaki zastrupitve.....	2
1.1.3 Nevrotoksičen učinek 3NPK	2
1.1.3.1 Bazalni gangliji	2
1.1.3.2 Anatomija bazalnih ganglijev.....	3
1.1.3.3 Funkcija bazalnih ganglijev	3
1.1.3.4 Striatum	4
1.1.3.5 Nevrotoksični učinek 3NPK.....	5
1.1.3.6 Mehanizem delovanja 3NPK	5
1.1.4 Poškodba striatuma podgane s 3NPK: model za Huntingtonovo bolezen	6
1.1.4.1 Huntingtonova bolezen	6
1.1.5 Srčna mišičnina človeka – miokard	7
1.1.5.1 Vezivno tkivo normalnega človeškega srca	8
1.2 STEREOLOŠKA TEHNIKA	8
1.2.1 Splošna navodila za uporabo testnih sistemov	9
1.2.2 Vzorčenje	9

1.2.3 Viri napak	10
2 NAMEN NALOGE IN HIPOTEZE	11
3 MATERIAL IN METODE	12
3.1. ŽIVALI.....	12
3.2 ŽRTVOVANJE ŽIVALI, ODVZEM VZORCEV, FIKSACIJA IN REZANJE TKIVA	12
3.2.1 Fiksacija srca	12
3.2.2 Vklapljanje v parafin	13
3.2.3 Priprava rezin možganov	13
3.2.4 Fiksacija možganov	13
3.3 HISTOLOŠKA BARVANJA.....	14
3.3.1 Barvanje s hematoksilinom in eozinom (HE)	14
3.3.2 Barvanje sirius red	14
Potrebne raztopine:	14
3.3.3 Histokemično barvanje na citokrom-oksido	15
Potrebne raztopine:	15
3.4 MERJENJE TELESNE MASE	15
3.5. SLIKOVNA ANALIZA	15
3.5.1 Morfometrične meritve poškodbe striatuma	15
3.5.2 Morfometrične meritve velikosti kardiomocitov in njihovih jeder	16
3.5.3 Merjenje volumske gostote vezivnega tkiva in miofibrilarnega indeksa	16
4 REZULTATI.....	18
4.1 SUBKRONIČNI UČINKI 3NPK NA PODGANE	18
4.1.1 Telesna masa	18

4.2 HISTOLOŠKE SPREMEMBE STRIATUMA	19
4.2.1 Rezultati meritev spremembe v relativni optični gostoti barvanja na COX....	19
4.3 HISTOLOŠKE SPREMEMBE MIOKARDA	20
4.3.1 Meritve sprememb velikosti srčnih celic, njihovih jeder, miofibrilarnega indeksa in involumske gostote veziva	20
5 RAZPRAVA IN SKLEPI	25
5.1.RAZPRAVA.....	25
5. 2 SKLEPI.....	28
6 POVZETEK (Summary)	29
6.1 POVZETEK.....	29
6.2 SUMMARY.....	31
7 VIRI.....	33
7.1 CITIRANI VIRI	33
7.2 DRUGI VIRI	400
ZAHVALE	

Furlan P. Kardiotoksični in nevrotoksični učinki trinitropropionske kisline.

Dipl. delo. Ljubljana, Univerza v Ljubljani, Biotehniška fakulteta, Odd. za biologijo, 2010

1 UVOD

Trinitropropionska kislina (3NPK) je mitohondrijski toksin, ki inhibira sukcinat dehidrogenazo (Huang in sod., 2005). Znano je, da sistemska injekcija 3NPK poškoduje striatum tako, da posnema dogajanje pri Huntingtonovi bolezni (HD) (Beal in sod., 1993; Brouillet in sod., 1993; Simpson in sod., 1993). Pri HD v striatumu propadejo predvsem projekcijski striatni nevroni, medtem ko aferentno nitje in striatni internevroni ostanejo relativno ohranjeni (Miller in sod., 1997). Posledica atrofije striatuma so hiperkinetične motnje (Martini in Gusella, 1986).

Ker je delo srčne mišičnine, podobno kot pri možganih, odvisno od funkcije mitohondrijev in oksidativnega metabolizma pri tvorbi ATP, so nas v diplomskem delu zanimali učinki 3NPK na miokard in striatum, natančneje kakšne so spremembe v velikosti kardiomiocitov ter volumnu intersticija in velikost poškodb striatuma (Gabrielson in sod., 2001).

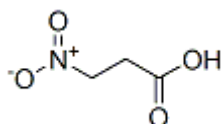
Predvidevali smo, da bo 3NPK povzročila povečanje kardiomiocitov in intersticija miokarda ter nevrodegenerativne spremembe v striatumu.

Furlan P. Kardiotoksični in nevrotoksični učinki trinitropropionske kisline.

Dipl. delo. Ljubljana, Univerza v Ljubljani, Biotehniška fakulteta, Odd. za biologijo, 2010

1.1 TRINITROPROPIONSKA KISLINA

Trinitropropionska kislina (3NPK) je toksičen sekundarni metabolit v nekaterih vrstah družine metuljnic in plesnih rodu *Arthrimum* ali *Aspergillus*. Kemična formula 3NPK je $C_3H_5NO_4$, njena kemijska zgradba pa je prikazana na sliki 1 (Johnson in sod., 2000; Szabo in sod., 2005).



Slika 1: Kemijska zgradba 3NPK.

1.1.1 Izpostavljenost 3NPK

Živali se zastrupijo s prehranjevanjem z rastlinami nekaterih vrst omenjenih družin, človek pa s hrano iz pločevink, okuženih s plesnijo rodu *Arthrimum* ali *Aspergillus*, ki producirajo 3NPK (Johnson in sod., 2000; Szabo in sod., 2005).

1.1.2 Letalna doza in znaki zastrupitve

Letalna doza 50 (LD_{50}) 3NPK pri podganah injicirana intraperitonealno je 67 mg/kg. Človek, ki je izpostavljen nizkim dozam 3NPK, lahko razvije akutno encefalopatijo¹, ki ji sledi distonija. Poskusne živali, ki so jim injicirali 3NPK, so kazale padec motoričnih sposobnosti. Posredni fiziološki dokazi srčno-žilne toksičnosti, ki so jih ugotovili po dajanju 3NPK poskusnim živalim, so povzročanje bradikardije in zmanjšana kontraktilnost miokarda pri morskih prašičkih, vazodilatacija aorte pri zajcih ter bradikardija in hipotenzija pri psih (Hong, 1990).

1.1.3 Nevrotoksičen učinek 3NPK

1.1.3.1 Bazalni gangliji

Bazalna jedra (bazalni gangliji), so del prednjih možganov (telencefalon), ki predstavlja najkompleksnejši in hierarhično najvišji del velikih možganov (cerebrum). Razvil se je iz

¹ Kakršnakoli možganska bolezen ali motnja, ki povzroča osebnostne motnje in nevrološke simptome.

Furlan P. Kardiotoksični in nevrotoksični učinki tinitropropionske kisline.

Dipl. delo. Ljubljana, Univerza v Ljubljani, Biotehniška fakulteta, Odd. za biologijo, 2010

prednjih možganskih mehurčkov. Cerebrum delimo na dve hemisferi. Vsaka je sestavljena iz sivine, ki pokriva možgane in jo imenujemo možganska skorja, pod njo ležijo asociacijske povezave korpusa kalozuma (belina), še globlje v notranjosti pa se nahaja skupek med seboj povezanih bazalnih jeder (Campbell, 1999).

1.1.3.2 Anatomija bazalnih ganglijev

Bazalne gangilje sestavljajo kavdatno jedro, putamen, globus palidus (GP), subtalamično jedro (STN) in substantia nigra (SN). Ker sta si kavdatno jedro in putamen po celični sestavi podobna, ju skupaj imenujemo striatum oziroma neostriatum. Pri podgani je delitev med tema jedroma težka, saj je nitje kapsule interne, ki pri primatih jasno loči ti dve jedri, razpršeno, in zato ju lahko označimo kar kot kavdatus-putamen (Cpu) oziroma striatum. Naslednje jedro globus palidus (GP), ki pri primatih leži mediano od putamna, delimo na dva dela, globus palidus eksternus (GPe) in globus palidus internus (Gpi), medtem ko pri podgani Gpi nadomešča endopedunkularno jedro (EPN). Prav tako sestavljata dva dela tudi SN. To sta substantia nigra kompakta (SNC) in substantia nigra retikulata (SNR) nekateri viri pa opisujejo tudi substantia nigra lateralis (SNL) (Heimer in sod., 1985; DeLong in sod., 1990). STN leži pod talamusom in takoj nad SN. Anatomsko je povezano z GP in SN (Kandel, 2000).

1.1.3.3 Funkcija bazalnih ganglijev

Bazalni gangliji so del povratnih povezav korteks–bazalni gangliji–talamus–korteks . Te povezave pri primatih sestavlja pet vzporednih, funkcionalno in strukturno ločenih, polisinaptičnih nevronskih krogov, s katerimi možganska skorja uravnava svoje delovanje. Ti krogi se začnejo v senzoričnih, motoričnih, asociacijskih in limbičnih predelih neo- in alokorteksa in jih glede na korikalne predele, v katerih se zaključijo, delijo na motorični, okulomotorični, dva prefrontalna in limbični krog. Vloga motoričnega in okulomotoričnega kroga je začenjanje, koordiniranje in uravnavanje hitrosti zaporedja gibov. Prefrontalna skorja in limbični krog pa so vključeni v procese mišljenja in čustvovanja (Silbernagl, 2001). Vzporedna arhitektura živčnih povezav v bazalnih ganglijih omogoča sočasno uravnavanje skeletomotoričnih, okulomotoričnih, kognitivnih in t. i. limbičnih (afektivnih) procesov (Alexander in Crutcher, 1990).

Furlan P. Kardiotoksični in nevrotoksični učinki tinitropropionske kisline.

Dipl. delo. Ljubljana, Univerza v Ljubljani, Biotehniška fakulteta, Odd. za biologijo, 2010

1.1.3.4 Striatum

Striatum predstavlja velik kompleks sive možganovine globoko v hemisferah, ki ga deli interna kapsula (pri primatih) na dorzalni striatum (kavdatno jedro in putamen) in ventralni striatum (Kandel, 2000).

Striatum je glavna vhodna enota bazalnih ganglijev iz že omenjenih delov možganov. Senzori-motorična skorja oživčuje predvsem putamen, v katerem se ohrani somatotopični potek vlaken. Dorzalni striatum (predeli kavdatosa) oživčujejo kortikostriatni nevroni iz asociacijske skorje prefrontalnega, temporalnega, parietalnega in cingulatnega korteksa. V ventralni striatum pa projicirajo nevroni limbičnega predela možganske skorje, hipokampusa in amigdalovih jeder (Alexander in Crutcher, 1990).

Striatum je organiziran v citoarhitekturne, topografske in nevrokemične podsisteme, ki se med seboj deloma prekrivajo, dopolnjujejo ali pa so med seboj neodvisni. Ena od najbolj preučevanih lastnosti striatuma je njegova predeljenost na matriks in striosome. Histokemična lokalizacija aktivnosti acetilholinesteraze (AChE) na svetlobno-mikroskopski ravni je pokazala, da se v z AChE bogatem tkivu striatuma (matriks) nahajajo področja manjše aktivnosti tega encima (striosomi). Ta področja zavzemajo 10–20 % prostornine striatuma, v katerem sestavljajo tridimenzionalni labirint (Graybiel, 1990).

Različne vrste nevronov striatuma podgane delimo glede na morfolologijo (velikost, elektronsko mikroskopske značilnosti, prisotnost trnov na dendritih), vrsto živčnih prenašalcev in neuropeptidnih (so) prenašalcev (nevromodulatorjev). Upoštevajo pa tudi delitev na projekcijske nevrone ter na internevrone. Srednje veliki projekcijski nevroni s trni na dendritih predstavljajo 95 % striatnih nevronov. Ti nevroni so glavna tarča aferentnih prilivov iz možganske skorje in sestavljajo vzporedni povezavi z izhodnima jedroma bazalnih ganglijev (GPi in SNR). Direktna (monosinaptična) pot pošlja aksone neposredno v izhodni jedri. Indirektna (polisinaptična) pot pa povezuje striatum z izhodnima jedroma posredno, z zaporednima povezavama preko GPe in STN. Iz GPi/SNR vodi povezava preko talamusa nazaj v možgansko skorjo (Kandel, 2000). Kot neurotransmiter vsi projekcijski nevroni uporabljajo gama aminobutirično kislino (GABA) in imajo zato inhibitorni vpliv na tarčna možganska jedra (Betarbet, 1997). Srednje velike projekcijske nevrone neposredne in posredne poti lahko ločimo še glede na njihov značilni nevrokemični fenotip in sicer na populacijo nevronov neposredne poti, ki izraža neuropeptida snov P in

Furlan P. Kardiotoksični in nevrotoksični učinki tinitropropionske kisline.

Dipl. delo. Ljubljana, Univerza v Ljubljani, Biotehniška fakulteta, Odd. za biologijo, 2010

dinorfin ter dopaminske receptorje D1, ter na populacijo nevronov posredne poti, izraža endogeni opioidni peptid enkefalin ter dopaminske receptorje D2 (Reiner, 1988).

Poleg projekcijskih pa striatumu vsebuje še velike holinergične internevrone in srednje velike peptidergične (somatostatin, neuropeptoid Y) internevrone, ki sestavljajo preostali del celotnega števila striatnih nevronov (Marin, 2005).

Živčna prenašalca kortikostriatnih nevronov sta glutamat in aspartat, ki vzbujata tarčne nevrone. V striatumu sestavljajo sinapse še aferentni nevroni (njihovi prenašalci so navedeni v oklepaju) SNC (dopamin, holecistokinin, nevrotenzin), dorzalnega jedra rafe (serotonin), bazolateralnih jeder amigdal (glutamat, neuropeptidi) in talamusa (glutamat) (Graybiel, 1990).

1.1.3.5 Nevrotoksični učinek 3NPK

Toksični učinek 3NPK dosežemo z akutnim in kroničnim injiciranjem živali (Gabrielson, 2001).

Morfološke spremembe, ki nastanejo zaradi zastrupitve s 3NPK v možganih predstavlja selektivna obojestranska simetrična poškodba primarno v striatumu, hipokampusu in talamusu (Hamilton in Gould, 1987).

Različne histološke analize kažejo na selektivno uničenje živčnih populacij v striatumu (Beal in sod., 1993; Brolongan in sod., 1995; Bossi in sod., 1993; Brouillet in sod., 1993). Hassel in Sonnewald leta 1995 poročata, da so v striatumu GABA-ergični projekcijski nevroni pri zastrupitvi s 3NPK relativno bolj prizadeti kot glia celice. Vzrok za selektivno ranljivost striatnih nevronov ni poznan, povezujejo pa jo z nevrokemičnim ustrojem striatuma, relativnim pomanjkanjem nevrotrofične podpore v striatumu in z drugimi vzroki (Miller 1997).

Hamilton in Gould 1987 poročata, da se na ultrastrukturni ravni nevronske spremembe, povzročene s 3NPK, na začetku kažejo z grupiranjem kromatina, zvečano prozornostjo citoplazme, s celičnim skrčenjem ali otekanjem ter z otekanjem mitohondrijev.

1.1.3.6 Mehanizem delovanja 3NPK

Gu in sod. leta 1996 so pri živalih, ki so jim dajali 3NPK, opisali hude poškodbe kompleksa II in III respiratorne verige v mitohondrijih kavdatnega jedra v primerjavi z poškodbami v

Furlan P. Kardiotoksični in nevrotoksični učinki trinitropropionske kisline.

Dipl. delo. Ljubljana, Univerza v Ljubljani, Biotehniška fakulteta, Odd. za biologijo, 2010

mitohondrijskih trombocitov. Tudi druge raziskave so potrdile, da je mehanizem toksičnosti 3NPK ireverzibilna kovalentna vezava in modifikacija Arg 297 v sukcinat dehidrogenazi s posledično inhibicijo sukcinat dehidrogenaze, encima cikla citronske kisline, ki prenaša elektrone po elektronski transportni verigi preko kompleksa II, kar povzroči znižanje ravni ATP (Gabrielson, 2001; Li-Shar Huang in sod., 2005). Ta učinek se razvije hitro in ni omejen na celice v morfološko spremenjenih tkivih (Brouillet in sod., 1998).

Mehanizem, ki sproži apoptozo in nekrozo striatnih nevronov po sistemske dajanju 3NPK še ni dobro raziskan, znano pa je, da ima pri tem pomembno vlogo mehanizem ekscitotoksičnosti. Z različnimi raziskavami so pokazali, da so ekscitotoksični neurodegenerativni procesi, ki jih sproži zastrupitev z 3NPK v striatumu, povezani z aktivacijo NMDA receptorjev, lahko pa jih sprožijo tudi drugi dejavniki (Miller, 1997).

Poškodba, ki jo naredi 3NPK živčnemu tkivu, posnema nevropatološke spremembe, ki so značilne za Huntingtonovo bolezen (Miller, 1997).

1.1.4 Poškodba striatuma podgane s 3NPK: model za Huntingtonovo bolezen

1.1.4.1 Huntingtonova bolezen

Huntingtonova bolezen (HB) je dedna avtosomno dominantna progresivna nevropsihiatrična bolezen, ki se navadno pojavi v srednjih letih. Vedenjsko se bolezen pokaže z nehotenimi ponavljajočimi gibi t. i. atetoza, sunkovitimi naključnimi gibi vseh delov telesa t. i. horea (skupaj imenovana horeoatetoza), motnjami zaznavanja in čustvovanja (Martini in Gusella, 1986). Z napredovanjem bolezn se izraženost omenjenih simptomov navadno zmanjša, pojavita se upočasnjenost gibov (bradikinezija) ter distonija, ki povzroči nenormalno držo. To fazo bolezn imenujemo tudi akinetična oblika HB (Alexi, 1999). Za napredovalo bolezen je značilna tudi demenca (Martini in Gusella, 1986).

Njena glavna nevropatološka značilnost je propad srednje velikih GABA-ergičnih projekcijskih striatnih nevronov s trni na dendritih, ki ga spremljata glijoza in povečanje lumna lateralnih ventriklov. Zato je hudo prizadeto delovanje bazalnih jeder, predvsem striatuma, posledično pa je prizadeto tudi delovanje drugih možganskih področij, npr. možganske skorje (Perry in sod., 1973; Bird, 1978; Vonsattel in sod., 1985). Ugotovili so, da pri HB v zgodnji in srednji fazi bolezn neurodegenerativne spremembe relativno bolj prizadenejo srednje velike striatne projekcijske nevrone indirektno poti s čimer skušajo razložiti nastanek nehotenih gibov (Deng

Furlan P. Kardiotoksični in nevrotoksični učinki tirnitropropionske kisline.

Dipl. delo. Ljubljana, Univerza v Ljubljani, Biotehniška fakulteta, Odd. za biologijo, 2010

in sod., 2004; Miller in sod., 1997). V kasnejši fazi pa so prizadeti vsi razredi striatnih projekcijskih nevronov (Reiner in sod., 1988). Striatni internevroni pa ostanejo pri tem relativno ohranjeni (Wei in sod., 2001).

Pri zastrupitvi s 3NPK so glavni mehanizmi, ki privedejo do degeneracije in smrti nevronov ekscitotoksičnost in oksidativni stres, ki povzročita celično smrt, ki je nekrotične in apoptotične narave (Alexi, 1999). Čeprav natančnih mehanizmov še ne poznamo, pa je vzrok za nastanek HB verjetno mutacija avtosomnega dominantnega gena na kratki ročici četrtega kromosoma, ki se kaže kot nenormalna ponovitev tripleta aminokislilin CAG, rezultat tega pa je razširjena regija poliglutamina v proteinu huntingtinu, ki se najbolj izraža prav v srednje velikih trnatih projekcijskih nevronih (Gusella in sod., 1983; Ferrante in sod., 1997; Kosinski in sod., 1997).

1.1.4.2 Model Huntingtonove bolezni

Leta 1976 so prvič ugotovili, da stereotaktična injekcija kainične kisline, ki je analog glutamata, v striatumu podgan povzroči degenerativne spremembe, ki jih spremljajo nekatere hiperkinetične motnje gibanja, ki bi jih lahko primerjali z znamenji pri človeku (Coyle in Schwarcz, 1976; McGeer in McGeer, 1976a). Kasneje so podobne učinke dosegli tudi z uporabo nekaterih dugih analogov glutamata (ibotenične kisline, kviskvalične kisline, kinolične kisline). Kasneje je več avtorjev predlagalo uporabo 3NPK pri modeliranju HB, saj patomorfološke in vedenjske spremembe, ki jih povzroči 3NPK v možganih, do neke mere posnemajo bolezenske procese in znake pri bolnikih s HB (Beal in sod., 1993; Brouillet in sod., 1993; Simpson in sod., 1993). V primerjavi z ekscitotoksičnimi modeli, ki so bolj podobni zgodnjim hiperkinetičnim fazam HD, model narejen z intoksikacijo s 3NPK bolj posnema poznejše hipokinetične faze in verjetno nastop HB pri mladostnikih (Lugaresi in sod., 1986).

1.1.5 Srčna mišičnina človeka – miokard

Osnovna gradbena in funkcionalna enota srčne mišičnine so srčne mišične celice (kardiomiociti). Srčne mišične celice imajo premer 15 μm in so dolge od 85 do 100 μm . V sredini celic je eno ali dve jedri. Med srčnimi celicami je vezivo bogato z žilami. Srčne mišične celice so med seboj povezane s prečnimi povezavami, anastomozami. Meje med posameznimi celicami so stičnice (disci intercalares), ki omogočajo hitro prevajanje pulza

Furlan P. Kardiotoksični in nevrotoksični učinki tirnitropropionske kisline.

Dipl. delo. Ljubljana, Univerza v Ljubljani, Biotehniška fakulteta, Odd. za biologijo, 2010

med celicami. V vzdolžnih delih stičnic je več presledkovnih stikov. V prečnih delih stičnic so adherentne fascije, v katerih so zasidrani aktinski filament. V vzdolžnih in prečnih delih stičnic so dezmosomi (maculae adherens). V kardiomiocitih so diade in le izjemoma triade. V srčini mišični celici so številni mitohondriji, ki tvorijo 40 % prostornine citoplazme celice. Številni mitohondriji kažejo na potrebo po aerobni presnovi v srčni mišičnini. Srčne mišične celice so terminalno diferencirane in nimajo sposobnosti regeneracije po rojstvu, medtem ko imajo pred rojstvom sposobnost razmnoževanja (Zorc in Petrovič, 2005).

1.1.5.1 Vezivno tkivo normalnega človeškega srca

Stroma srca (intersticijsko tkivo), je sestavljena iz vezivnega tkiva, večinoma predstavlja fibrozni skelet srca. Srčni ekstracelularni matriks vzdržuje strukturo miokarda in določa prožnost, moč in togost (Weber in sod., 1993). Interakcije med celico in ekstracelularnim matriksom ne zagotovijo samo strukture in mehanske podpore, ampak tudi pomembno biološko signaliziranje med remodeliranjem tkiva (migracija, proliferacija, diferenciacija in ekspresija različnih genov). Pomembno je, da srce preoblikuje lastno tkivo (miokard) kot odgovor na fiziološke in patološke spremembe (Bosman in Stamenkovic, 2003; Imanaka-Yoshida in sod., 2004). Pomembne tarčne celice v srcu so fibroblasti, ki so pod kontrolo molekul ekstracelularnega matriksa (Eckes in sod., 1999).

Ravnotežje sinteze in razgradnje ekstracelularnega matriksa določa vzdrževanje srčnega ekstracelularnega matriksa (Heeneman in sod., 2003). Normalna stopnja sinteze ekstracelularnega matriksa je zelo nizka, toda v patoloških pogojih se zelo poveča (Cleutjens in sod., 1995).

1.2 STEREOLOŠKA TEHNIKA

Stereologija je znanstvena disciplina, ki sklepa na osnovi geometrične verjetnosti iz dvodimenzionalnih vzorcev struktur na njihovo tridimenzionalno zgradbo. Pri tem velja, da volumska gostota V_v neke strukture enaka točkovni gostoti P_p , torej deležu testnih točk, ki ležijo znotraj ustrezne strukture. Strukture, ki jih proučujemo, so lahko prostornine, kot v našem primeru, površine, dolžine črt in števila. Testni sistemi, ki jih naključno spravljamo v kritje s študiranimi strukturami so lahko določeni volumni (V), ravnine ali njihovi deli določene ploščine (areali, A), premice določene dolžine (linije, L) ali določeno število točk (punkti, P). Geometrijsko telo, lik, črta ali točka, v katerem se sekata struktura in testni sistem,

Furlan P. Kardiotoksični in nevrotoksični učinki tirnitropropionske kisline.

Dipl. delo. Ljubljana, Univerza v Ljubljani, Biotehniška fakulteta, Odd. za biologijo, 2010

imenujemo sled. Poznamo več tipov stereoloških testnih sistemov. Mi smo pri delu uporabili polkrožni testni sistem, pri katerem testne linije predstavljajo na alternativno stran odprti povezani polkrog.

Osnovni stereološki problemi so ugotavljanje volumske gostote (VV), površinske gostote SV, dolžinske gostote MV I numerične gostote NV. Volumska gostota V_{vk} je relativna vrednost, ki pove, kolikšen delež nekega telesa (organa, celice) odpade na določeno komponento k. Določimo jo tako, da na reprezentativnih rezinah skozi telo, katerih slike sprevimo v kritje s točkovnim testnim sistemom, preštejemo točke P_k , ki padejo na strukturo k v rezinah, in jih delimo s številom vseh testnih točk P_T , ki padejo na katerokoli strukturo vsega telesa (organa, celice).

$$V_{vk} = \frac{P_k}{P_T}$$

Testna točka v testnem sistemu je v našem primeru določena s presečiščem dveh linij.

1.2.1 Splošna navodila za uporabo testnih sistemov

Prva faza stereološkega dela je namenjena umerjanju izbranega testnega sistema pri izbrani mikroskopski povečavi. V drugi fazi stereološkega dela spravljamo v kritje reprezentativne vzorce stereološkega objekta ali njegove povečane slike in izbrani testni sistem. Pri delu na področju svetlobne mikroskopije zamenjamo navaden okular s t.i. integracijskim okularjem, ki ima ploščico s testnim sistemom že vgrajeno.

1.2.2 Vzorčenje

V stereologiji je vzorec sestavljen iz določenega števila polj; v vsakem polju se prekrivata slika dvodimenzionalnega prereza skozi objekt in izbrani testni sistem.

Dokazali so, da je načeloma od enostavno naključnega vzorčenja boljša metoda sistematičnega vzorčenja, pri katerem se standardna napaka hitreje manjša z večanjem vzorca. Tak način vzorčenja smo uporabljali tudi mi, poleg tega pa je bilo vzorčenje popolno, kar pomeni, da smo s postopnim polaganjem testnega sistema prekrili vso rezino, kar je zaželeno pri analizi majhnih organov ali organov majhnih živali.

Furlan P. Kardiotoksični in nevrotoksični učinki trinitropropionske kisline.

Dipl. delo. Ljubljana, Univerza v Ljubljani, Biotehniška fakulteta, Odd. za biologijo, 2010

1.2.3 Viri napak

Napake stereoloških merjenj lahko nastanejo pri izdelavi preparatov ali pa pri samem prekrivanju mikroskopskih slik s testnimi sistemi

2 NAMEN NALOGE IN HIPOTEZE

Znano je, da 3NPK povzroča poškodbo striatuma. Ker je srčna mišičnina, podobno kot možgani, odvisno od funkcije mitohondrijev in oksidativnega metabolizma pri tvorbi ATP, so nas v diplomskem delu zanimali učinki 3NPK na striatum in miokard.

Namen naloge je bil ugotoviti:

1. ali ima 3NPK poleg nevrotoksičnega učinka tudi kardiotoksični učinek na podgane,
2. poškodbo striatuma (velikost področja v striatumu z zmanjšano relativno optično gostoto),
3. morfološko opredeliti poškodbe miokarda (nabrekanje kardiomiocitov, povečanje volumna vezivnega tkiva).

Hipoteza:

Naša delovna hipoteza je bila, da ima 3NPK poleg nevrotoksičnega učinka tudi kardiotoksični učinek na podgane

3 MATERIAL IN METODE

Poskus na živalih je bil narejen v Zagrebu na Inštitutu Rudjer Bošković v okviru dvostranskega sodelovanja. Diplomsko delo sem izvedla na že odvzetem materialu.

3.1. ŽIVALI

V poskus smo vključili 9 samic Wistar podgan, starih 18 mesecev in težkih od 210 do 288 g na začetku poskusa. Živali so bile izpostavljene 12-urnemu dnevno-nočnemu ciklu (svetloba od 7.00 do 19.00), sobni temperaturi 22–24 °C ter specializirani standardni hrani za podgane in pitni vodi *ad libitum*. Skupine po dve živali so v času poskusa živele v plastičnih kletkah, postlanih z drobnim obljanjem. Poskus smo izvedli v skladu s hrvaškim Zakonom o varstvu zdravja živali in Navodili za dodelitev dovoljenja za izvajanje poizkusov na živalih za znanstvene namene. Po končanem 8-dnevnem tretiranju smo jih deveti dan giljotinirali. Naredili smo vse, da smo čimbolj zmanjšali trepljenje živali. Poskusa ne bi mogli narediti brez poskusnih živali, saj v telesu obstajajo procesi, ki jih v *in vitro* pogojih ne moremo izzvati.

Podgane smo razdelili v dve skupini. Prvi skupini oz. 3NPK skupini (n = 6) podgan smo vsak dan subkutano (s.c) aplicirali 3NPK štiri dni v odmerkih 25mg/kg, in nato še štiri dni vsak dan po 30 mg/kg. Drugo skupino oz. kontrolno skupino (n = 3) živali smo vsak dan s.c injicirali samo fiziološko raztopino 8 dni.

3.2 ŽRTVOVANJE ŽIVALI, ODVZEM VZORCEV, FIKSACIJA IN REZANJE TKIVA

Živali smo 24 ur po zadnji injekciji giljotinirali. Ob raztelešenju smo odvzeli srce in možgane za nadaljnje preiskave.

3.2.1 Fiksacija srca

Srca smo 24 ur fiksirali v 10 % pufranem formalinu (HCHO) (pH=7,3) pri sobni temperaturi.

Za pripravo 10 % pufranega formalina smo potrebovali 100 ml koncentriranega nevtralnega formalina, 6,5g natrijevega hidrogen fosfata (Na_2HPO_4), 4g dihidrogenfosfata ($\text{NaH}_2\text{PO}_4 \cdot 2\text{H}_2\text{O}$) in 900 ml destilirane vode.

3.2.2 Vklapljanje v parafin

Po končanem fiksiranju smo srca dehidrirali s 70 % etanolom, nato 96 % etanolom ter 100 % etanolom in nato bistrili s ksilenom ter ga vklopili v parafin v termostatu pri 1 do 2 višji temperaturi od tališča parafina, torej pri 60 °C. Po prepajanju s parafinom smo iz tkivnih vzorcev oblikovali parafinske bloke. Staljen parafin smo nalili v pravokotne kovinske modele. Vanje smo z ogreto pinceto vložili tkivni vzorec tako, da je bil z največjo površino na dnu modela. Ko se je parafin toliko ohladil, da se je na površini naredila tanka kožica, smo model potopili v ledenomrzlo vodo, da se je parafin čim prej strdil. Parafinske bloke smo vzeli iz modela in jih s segreto lopatico prilepili na lesen količek tako, da je na vrhu bloka površina tkiva, ki je bila na dnu modela. Srca vklopljena v parafin smo na mikrotomu narezali na 4 µm debele rezine.

3.2.3 Priprava rezin možganov

Možgane smo takoj zamrznili na suhem ledu. Na kriostatu smo potem možgane narezali v treh različnih ravninah na 10 µm debele koronalne rezine preko neostriatuma (med 2,2 mm in -0,3 od bregme), jih postavili na objektno steklo in jih posušili na sobni temperaturi.

3.2.4 Fiksacija možganov

Rezine smo fiksirali 5 minut v 4 % s fosfatom pufranem paraformaldehidu, sprali v s fosfatom pufrani fiziološki raztopini, dehidrirali v 70 % etanolu in shranili v 95 % etanolu pri + 4° C za nadaljno obdelavo.

3.3 HISTOLOŠKA BARVANJA

3.3.1 Barvanje s hematoksilinom in eozinom (HE)

Potrebne raztopine:

- Mayerjev hematoksilin
- 1% eozin
- nasičena raztopina litijevega karbonata (LiCO_3)

Postopek:

Nebarvane parafinske rezine smo 10 minut deparafinirali v ksilenu, ksilen pa spirali z alkoholi padajoče koncentracije (100 % in 96 %) do vode. Jedra smo 5 minut barvali v Mayerjevem hematoksilinu in nato tkivne rezine izprali v tekoči vodi. Jedra smo pomodrilili z litijevim karbonatom in 15 minut izpirali pod tekočo vodo. Citoplazmo smo 5 minut progresivno barvali z 1 % vodno raztopino eozina. Rezine smo izprali v tekoči vodi in nato dehidrirali z etanoli rastoče koncentracije (96 % in 100 %). Tkivne vzorce smo 10 minut bistrili v ksilenu, obrisali in na barvno rezino kanili kapljico kanadskega balzama ter pokrili s pokrovnim stekelcem.

Rezultat barvnja so bili modro obravana jedra in rožnato-rdeče obarvana citoplazma.

3.3.2 Barvanje sirius red

Potrebne raztopine:

- Sirius red F3A
- pikrinska kislina
- 0,01 N HCl
- Harisov hematoksilin

Postopek:

Nebarvane parafinske rezine smo 10 minut deparafinirali v ksilenu, ksilen pa spirali z alkoholi padajoče koncentracije (100 % in 96 %) do vode. Histološke rezine smo za eno uro dali v 0,1 % raztopino Sirius red F3A v nasičeni vodni pikrinski kislini ($\text{pH} = 2,0$). Nato smo rezine spirali 2 minuti z 0,01 N HCl. Jedra smo barvali jedra s Harisovim hematoksilinom. Rezine

Furlan P. Kardiotoksični in nevrotoksični učinki tirnitropropionske kisline.

Dipl. delo. Ljubljana, Univerza v Ljubljani, Biotehniška fakulteta, Odd. za biologijo, 2010

smo izprali v tekoči vodi in nato dehidrirali z etanoli rastoče koncentracije (96 % in 100 %). Tkivne vzorce smo bistrili v ksilenu 10 minut, obrisali in na barvno rezino kanili kapljico kanadskega balzama ter pokrili s pokrovnim stekelcem.

3.3.3 Histokemično barvanje na citokrom-oksido

Potrebne razopine:

- diaminobenzidin (DAB; Sigma, St. Luis, MO, ZDA)
- citokrom C (iz konjskega srca, 2100 U; Sigma St. Luis, MO, ZDA)
- katalaza (Sigma, St. Luis, MO, ZDA)
- amonijev - nikljev(II)sulfat (Sigma, St. Luis, MO, ZDA)
- kobaltov klorid (Sigma, St. Luis, MO, ZDA)

Postopek:

Uporabili smo metodo barvanja po Wong-Rileyju, prirejeni za barvanje na zmrznjenih. Rezine smo inkubirali do temno sivega obarvanja (~1uro) v stresalni vodni kopeli (37–44⁰ C) v inkubacijskem mediju (200 ml 0,1 M fosfatnega pufra, 200 ml destilirane vode, 80 mg DAB, 120 mg citokrom C, 60 mg katalaze, 8 g saharoze, 12 ml 1% amonijevo niklovega(II)sulfata, 2,4 ml 5 % kobaltovega klorida) in dehidrirali (po 4 min) s pomakanjem v etanol v naraščajočih koncentracijah (70 %, 95 %, 100 %) ter nazadnje v ksilenu.

3.4 MERJENJE TELESNE MASE

Za izračun statistično značilne razlike med telesno maso na koncu devetega poskusnega dne in telesno maso na začetku poskusa izraženo v porcentih (100 % = telesna masa na začetku

poskusa) smo uporabili Studentov t-test. Vse podatke smo izrazili kot povprečje ± SD. Statistično značilnost smo določili na $P < 0,05$.

3.5. SLIKOVNA ANALIZA

3.5.1 Morfometrične meritve poškodbe striatuma

Vsako tkivno rezino s prerezi možganov smo postavili na presvetljevalec (NortheLight, Canada) in z občutljivim črno belim fotoaparatom (MTI, DAGE 72E, USA) zajeli sliko. Površino striatne poškodbe smo merili s programom UTHESCA Image Tool software (San

Furlan P. Kardiotoksični in nevrotoksični učinki tirnitropropionske kisline.

Dipl. delo. Ljubljana, Univerza v Ljubljani, Biotehniška fakulteta, Odd. za biologijo, 2010

Antonio, USA). Za posamezno žival smo naredili meritve na treh koronalnih rezinah skozi striatum. Na vsaki rezini smo obrisali celoten striatum in področje z zmanjšano relativno optično gostoto v striatumu (striatalna poškodba). Za prag smo izbrali optično gostoto možganske skorje. Za vsako žival posebej smo izračunali deleže (100 % = površina celotnega striatuma), ki ga je na vseh treh rezinah zavzelo področje zmanjšane optične gostote glede na celoten striatum. Za posamezno poskusno skupino smo izračunali povprečja velikosti poškodbe striatuma \pm SD. Statistično značilnost razlik med poskusnima skupinama smo vrednotili s pomočjo Studentovega t-testa ($P < 0,05$).

3.5.2 Morfometrične meritve velikosti kardiomocitov in njihovih jeder

Za zajemanje slik tkivnih rezin srca smo uporabil svetlobni mikroskop (Carl Zeiss) pri 40-kratni povečavi in digitalni barvni fotoaparati (Sony). Za vsako žival posebej smo izvajali meritve na treh tkivnih rezinah srca, barvanih po metodi HE, v področju levega prekata. Z uporabo računalniškega programa UTHESCA Image Tool software (San Antonio, USA) smo izmerili premer 50 kardiomocitov v višini jedra in njihovih jeder in izračunali povprečen premer celic in jeder pri posamezni živali. Širino celic in njihovih jeder smo merili v številu pikselov in jo izrazili kot delež, kjer je pomenil 100 % povprečje meritev v kontrolni skupini. Za posamezno poskusno skupino smo izračunali povprečja parametrov (%) \pm SD. Statistično značilnost razlik med poskusnima skupinama smo vrednotili s pomočjo Studentovega t-testa ($P < 0,05$).

3.5.3 Merjenje volumske gostote vezivnega tkiva in miofibrilarnega indeksa

Stereološko analizo intersticijskega tkiva smo izvajali na svetlobnem mikroskopu pri 40-kratni povečavi objektiv. Uporabili smo mnogonamenski testni sistem po Weiblu s 42 testnimi točkami. V tkivnem vzorcu srca v področju levega prekata, barvanem po metodi Sirius red, smo prešteli vse zadetke mrežice z vezivom (P_v) in vse zadetke s tkivno rezino (P_m). Iz zadetkov smo izračunali volumsko gostoto veziva (V_v -mm³/mm³) po formulah $V_v = P_v/P_t$ in $P_t = P_m + P_v$.

Stereološko analizo miofibrilarnega indeksa (myofibril volume fraction- M_{vf}) smo izvajali pri 63-kratni povečavi objektiv. V tkivnem vzorcu v področju levega prekata, barvanem po metodi HE, smo prešteli vse zadetke mrežice z miofibrilami (P_m) in vse zadetke, ki zadenejo

Furlan P. Kardiotoksični in nevrotoksični učinki trinitropropionske kisline.

Dipl. delo. Ljubljana, Univerza v Ljubljani, Biotehniška fakulteta, Odd. za biologijo, 2010

ali ne zadenejo miofibrile (P_{tm}). Iz zadetkov smo izračunali volumske gostoto miofibril (mm^3/mm^3) po formulah $M_{vf} = P_m/P_{tm}$.

Iz rezultatov parametrov (volumske gostote in miofibrilarnega indeksa) pri posamezni živali smo izračunali povprečne vrednosti parametrov v posamezni skupini. Statistično značilnost razlik med poskusnima skupinama smo vrednotili s pomočjo Studentovega t-testa ($P < 0,05$).

4 REZULTATI

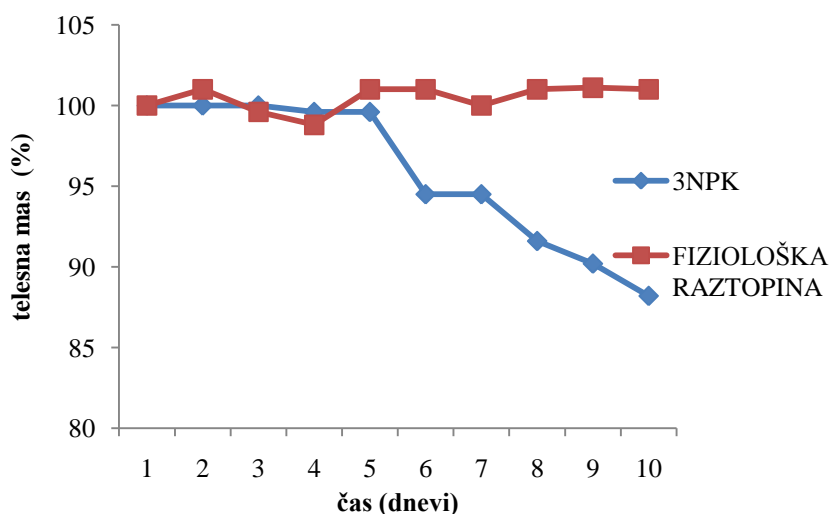
4.1 SUBKRONIČNI UČINKI 3NPK NA PODGANE

Podgane, ki smo jim injicirali 3NPK, so se razlikovale od živali iz kontrolne skupine po pogrbljeni drži, zmanjšanju mototričnih funkcij, kot je lokomotorna aktivnost in brezizrazni gibi žvečenja. Ob rokovanju se te niso več upirale.

Ena podgana iz 3NPK skupine je poginila pred koncem poskusa, zato je nismo naprej preučevali.

4.1.1 Telesna masa

Živali smo v obdobju 9-dnevnega poskusa vsak dan tehtali. Primerjava telesne mase podgan na začetku poskusa (100 %) in na koncu poskusa je pokazala statistično značilno zmanjšanje teže v 3NPK skupini (za $-11,8 \% \pm 4,62$; parni Studentov t-test, $n = 6$, $P = 0,003$), medtem ko je ostala telesna masa v kontrolni skupini nespremenjena (za $1 \% \pm 0,8$; parni Studentov t-test, $n = 3$, $P = 0,113$).



Slika 2: Povprečne mase podgan iz 3NPK kontrolne skupine, izražene v odstotkih glede na maso prvega dne v posameznih skupinah, merjene vsak dan 9 dni.

4.2 HISTOLOŠKE SPREMEMBE STRIATUMA

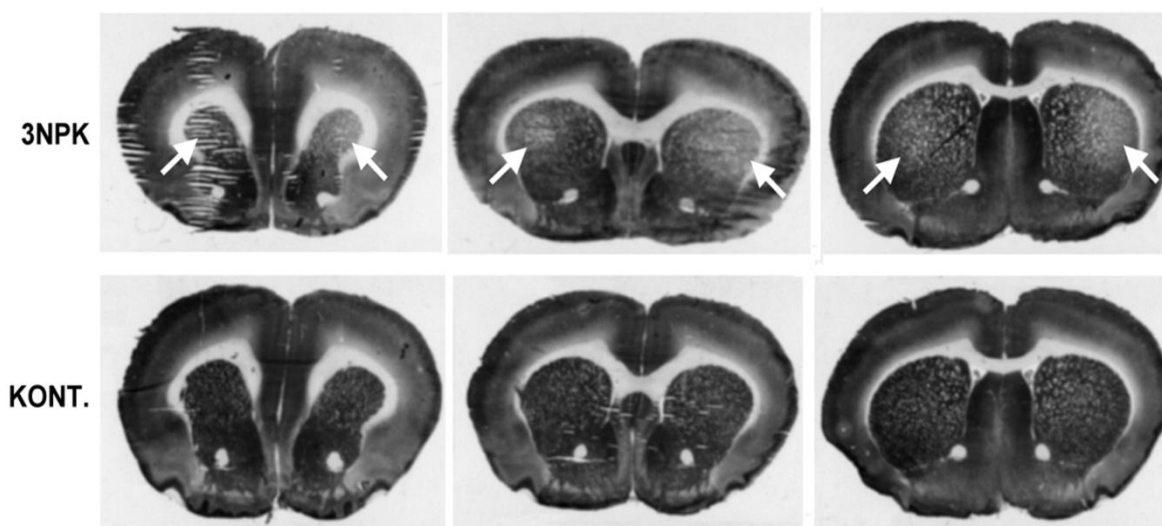
Možgane dveh skupin podgan, ki smo jim 8 dni s.c injicirali 3NPK ter drugo s fiziološko raztopino smo barvali na COX ter merili velikost področja z zmanjšano relativno optično gostoto barvanja na COX.

4.2.1 Rezultati meritev spremembe v relativni optični gostoti barvanja na COX

Na tkivnih rezinah možgan smo pri 3NPK skupini v predelu striatuma opazili vidna področja z zmanjšano relativno optično gostoto barvanja na COX (slika 3).

V skupini podgan, ki smo jim injicirali 3NPK, smo opazili lezije (področja z zmanjšano relativno optično gostoto), ki so zavzemale povprečno $50,5 \% \pm 13,4$ velikosti striatuma. V kontrolni skupini v striatumu ni bilo sprememb v relativni optični gostoti barvanja na COX.

2,2 oddaljenost od bregme 1,2 oddaljenost od bregme 0,5 oddaljenost od bregme



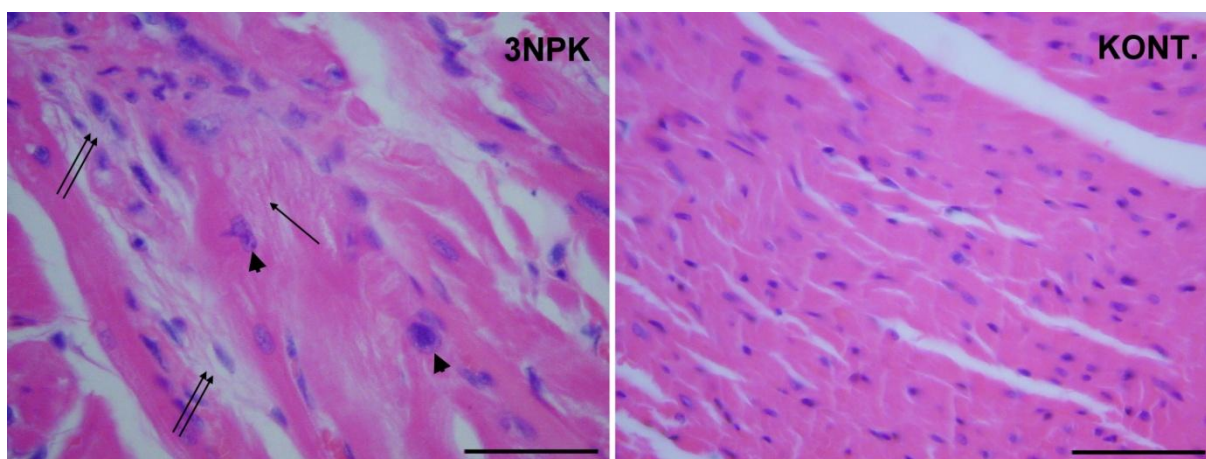
Slika 3: Tkivne rezine možganov podgan, ki smo jim injicirali fiziološko raztopino kot kontrolo (**KONT**) ali **3NPK** 4 dni 25 mg/kg in nato še 4 dni 30 mg/kg, rezane na različnih oddaljenostih od Bregme. Vidna področja manjše optične gostote barvanja na COX v striatumu (puščice).

4.3 HISTOLOŠKE SPREMEMBE MIOKARDA

Miokarde dveh skupin podgan, ki smo jih 8 dni s.c. injicirali 3NPK ter drugo s fiziološko raztopino smo barvali po metodah HE in Sirius red ter merili spremembe velikosti kardiomiocitov, spremembe v miofibrilarnem indeksu in spremembe v volumski gostoti vezivnega tkiva.

4.3.1 Meritve sprememb velikosti srčnih celic, njihovih jeder, miofibrilarnega indeksa in involumske gostote veziva

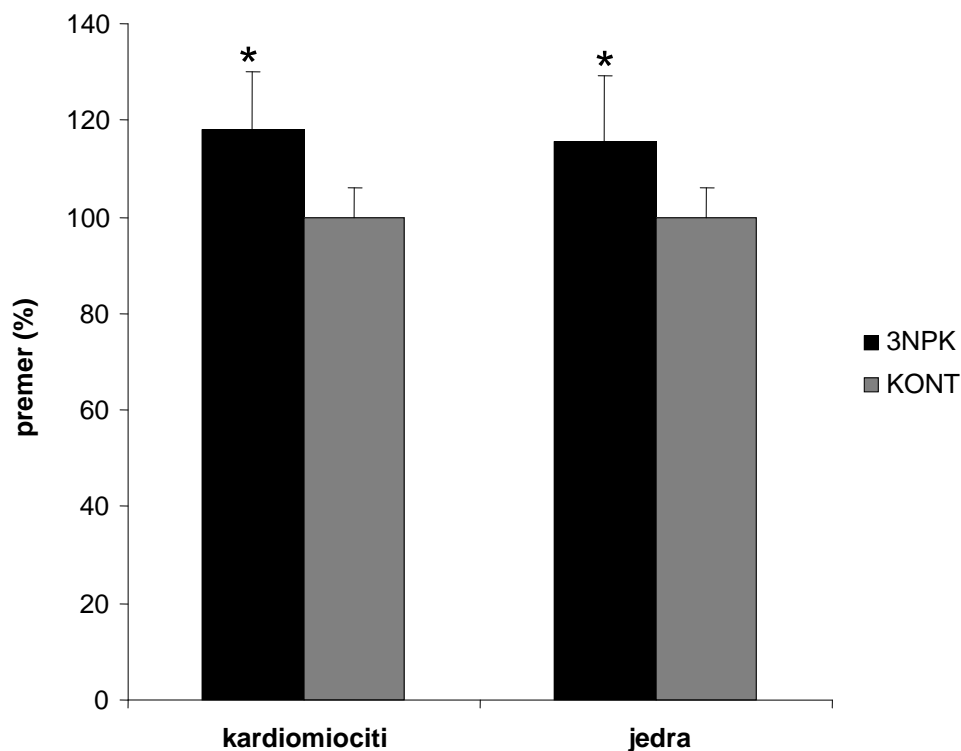
Histološka analiza srčne mišičnine v področju levega prekata, barvane po metodi HE, pri živalih, ki smo jim injicirali 3NPK, je pokazala nabrekanje srčnih mišičnih celic in njihovih jeder, izgubljanje miofibril, propadanje kardiomiocitov ter razraščanje vezivnega tkiva, v primerjavi s kontrolno skupino (slika 4).



Slika 4: Srčna mišičnina podgan iz skupine, katerim smo s.c injicirali **3NPK** (4 dni 25mg 3NPK/kg in nato še 4 dni po 30 mg 3NPK/kg) in fiziološko raztopino kot kontrolo (**KONT**) barvana po metodi HE. Razpad miofibril (puščica), velika jedra (glava puščice), ter razraščanje veziva (dve puščici). Dolžina črte je 50 μ m.

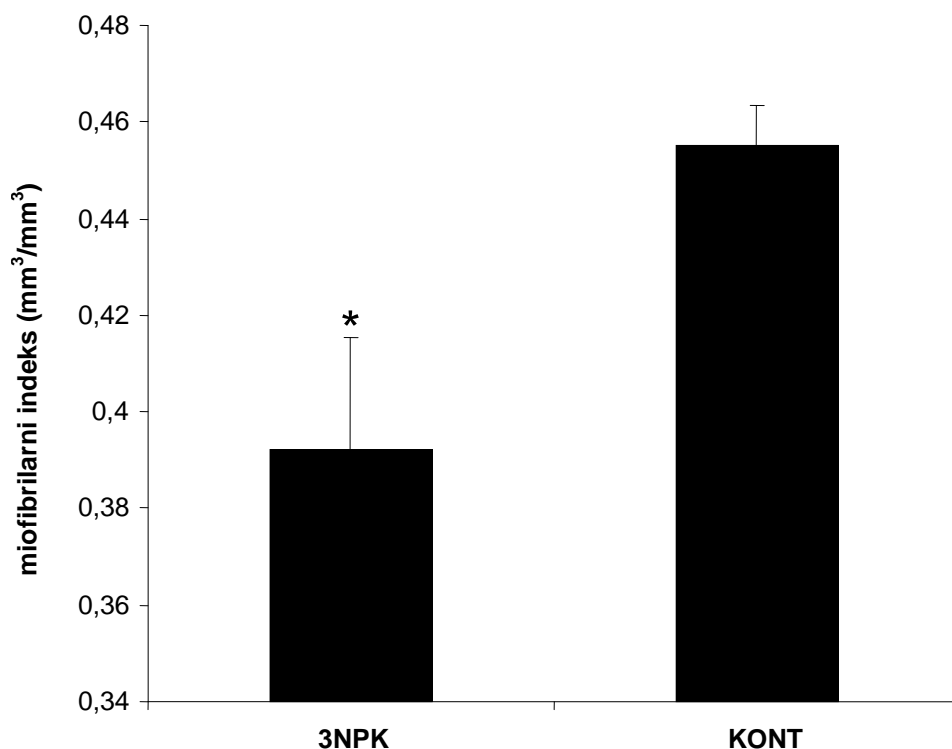
V skupini podgan, ki smo jim injicirali 3NPK, smo v tkivnih rezinah srčne mišičnine v primerjavi s kontrolno skupino opazili nabrekle srčne mišične celice (3NPK = 118 % \pm 12,25; fiziološka raztopina = 100,00 % \pm 5,84; $P < 0,05$) s povečanimi jedri (3NPK = 115,57 % \pm 13,56; fiziološka raztopina = 100,00 % \pm 5,84; $P < 0,05$) (sliki 4 in 5). Srčne mišične celice 3NPK skupine so imele v primerjavi s kontrolno skupino v citoplazmi področja razpadlih

miofibril (slika 4) in zmanjšan miofibrilarni indeks ($3\text{NPK} = 0,3922 \text{ mm}^3/\text{mm}^3 \pm 0,0230$, kontrola = $0,4550 \text{ mm}^3/\text{mm}^3 \pm 0,0083$; $P < 0,05$) (slika 6).



Slika 5: Povprečne vrednosti premerov srčnomišičnih celic in njihovih jeder v skupini podgan, ki smo jim s.c injicirali 3NPK 4 dni 25 mg/kg in nato še 4 dni 3 mg/kg (**3NPK**) v primerjavi s kontrolnimi živalmi, ki smo jim injicirali fiziološko raztopino (**KONT**) kot kontrola izraženi v % \pm SD.

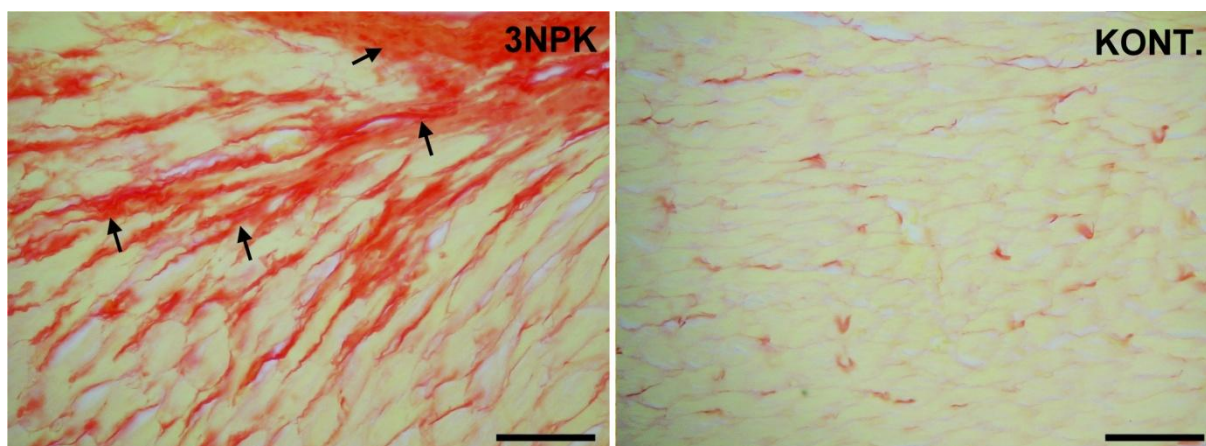
Statistična analiza: * značilno različen od kontrolne skupine (Studentov t-test, $P < 0,05$).



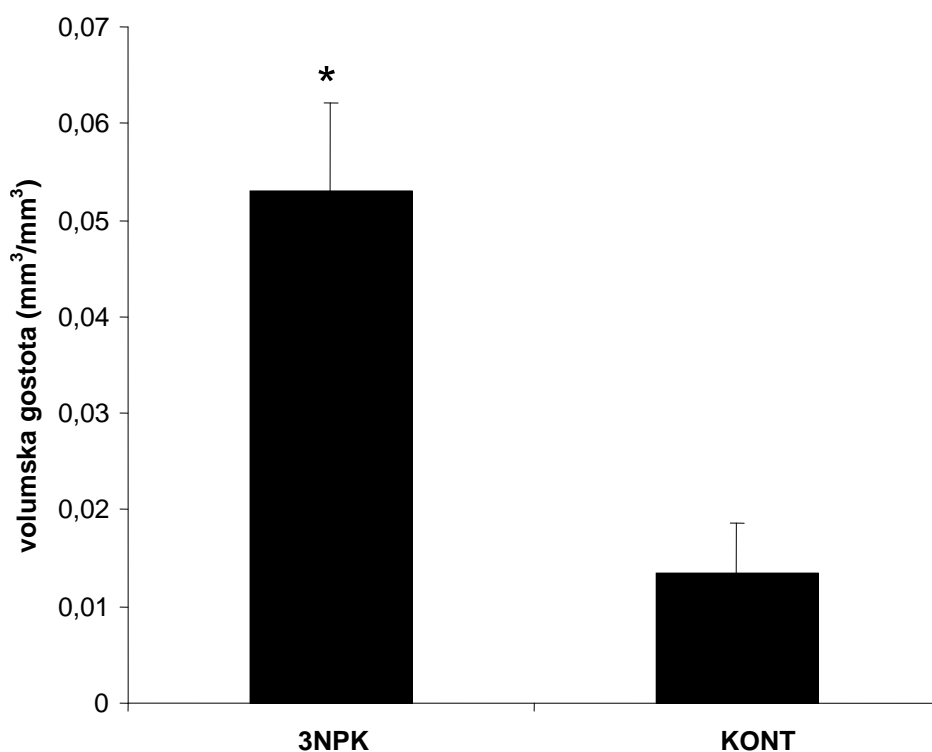
Slika 6: Povprečne vrednosti miofibrilarnih indeksov v skupini podgan, ki smo jim s.c injicirali 3NPK 4 dni 25 mg/kg in nato še 4 dni 3 mg/kg (**3NPK**) v primerjavi s kontrolnimi živalmi, ki smo jim injicirali fiziološko raztopino (**KONT**), izraženi v % ± SD.

Statistična analiza: * značilno različen od kontrolne skupine (Studentov t-test, $P < 0,05$).

Tkivne rezine srčne mišičnine v področju levega prekata smo barvali po metodi Sirius red. Po tej metodi se mišične celice obarvajo rumeno, vezivo pa rdeče, kar je prikazano na sliki 7. Meritve volumnske gostote veziva s stereološko mrežico po Weiblu so pokazale povečanje volumnske gostote veziva podganah iz 3NPK skupine v primerjavi s kontrolnimi živalmi (3NPK = 0,0531 kontrola = mm³/mm³ ± 0,0090; 0,0135 mm³/mm³ ± 0,0051; $P < 0,05$) (slika 8).



Slika 7: Srčna mišičnina podgane iz skupine, ki smo jim injicirali **3NPK** 4 dni z dozo 25 mg/kg in nato še 4 dni po 30 mg/kg ter miokard podgane iz kontrolne skupine (**KONT**), katerim smo aplicirali fiziološko raztopino 8 dni, barvana po metodi Sirius red. Rumeno so obarvani kardiomiociti in rdeče vezivo. Vezivo se vrašča med srčne mišične celice (puščice). Dolžina črte je 50 μm .



Furlan P. Kardiotoksični in nevrotoksični učinki trinitropropionske kisline.

Dipl. delo. Ljubljana, Univerza v Ljubljani, Biotehniška fakulteta, Odd. za biologijo, 2010

Slika 8: Povprečje volumske gostote veziva ($x \pm SD$) v srčni mišičnini skupin podgan, ki smo jim s.c. injicirali fiziološko raztopino kot kontrolo (**KONT**) ali **3NPK** 4 dni s 25 mg/kg in nato še 4 dni 30 mg /kg, merjeno s stereološko mrežico.

Statistična analiza: * značilno različen od kontrolne skupine (Studentov t-test, $P < 0,05$).

5 RAZPRAVA IN SKLEPI

5.1. RAZPRAVA

Naši rezultati kažejo, da ima 3NPK poleg nevrotoksičnega tudi kardiotoksični učinek.

Podgane iz 3NPK skupine v našem poskusu so bile pogrbljene, manj lokomotorno aktivne in so na koncu poskusa izgubile skoraj 12 % telesne mase. Ena podgana iz 3NPK skupine je poginila pred koncem poskusa, zato smo jo izločili iz poskusa. Tudi Gabrielson je s sod (2001) pri miših zastrupljenih s 3NPK opazila, zmanjšanje telesne mase.

3NPK je mitohondrijski toksin, ki ireverzibilno inhibira sukcinat dehidrogenazo, kar povzroči znižanje ravni ATP (Huang in sod., 2005; Gabrielson, 2001). Že dolgo je znano, da je 3NPK selektivno okvari striatalne nevrone. Sistemska aplikacija 3NPK povzroč predvsem atrofijo striatuma (Beal in sod. 1993; Brouillet in sod. 1993) in predvsem v kavdatnem jedru povzroča hude poškodbe kompleksa II in III respiratorne verige v mitohondrijih v primerjavi z poškodbami v mitohondrijih trombocitov (Gu in sod., 1996). Naši rezultati se skladajo z dosedaj znanimi podatki, saj smo pri 3NPK skupini v predelu striatuma opazili področja z zmanjšano aktivnostjo COX, encimom, ki prav tako kot sukcinat dehidrogenaza, sodeluje v dihalni verigi.

Tudi poskusi na različnih genetskih variantah miši so pokazali, so miši z iztegnjenimi zadnjimi nogami, imele hudo poškodbo kavdatnega putamna, vključno s široko razširjenim otekanjem celic, nekrozo. Infarkti oz. poškodbe so se pri večini miši pojavile bilateralno, s centrom dorzalno-lateralnem delu (Cpu). Tak vzorec poškodb, kot so ga našli znotraj teh različnih genetskih variant miši so našli tudi v raziskavah narejenih s kainično kislino. 3NPK in QA sta toksina, ki oba vplivata na srednje velike nevrone s trni na dendritih v striatumu in se ju uporablja kot model za HD. Ekscitotoksin QA povzroči celično smrt z vezavo na NMDA in ne-NMDA, medtem ko 3NPK povzroči smrt striatnih nevronov z inhibicijo sukcinat dehidrogenaze (Ramaswamy in sod., 2009)

Poleg nevrotoksičnega učinka pa smo opazili tudi toksični učinek 3NPK na srčno mišičnino. Histološka analiza srčne mišičnine pri 3NPK je v našem poskusu pokazala nabrekanje miocitov in njihovih jeder, izgubljanje miofibril, kar vodi v njihov propad in razraščanje veziva. Srce ima podobno kot možgani, veliko porabo ATP, zato ima zastrupitev s 3NPK, ki inhibira delovanje dihalne verige v mitohondrijih, za posledico, da v obeh organih relativno

Furlan P. Kardiotoksični in nevrotoksični učinki trinitropropionske kisline.

Dipl. delo. Ljubljana, Univerza v Ljubljani, Biotehniška fakulteta, Odd. za biologijo, 2010

hitro zmanjka ATP, kar privede do okvare vzdražnih celic (depolarizacija, celični edem, sproščanje endogenih ekscitotoksičnih prenašalcev, povečanje koncentracije Ca^{2+} v celicah, aktivacija pro-apoptotskih dejavnikov, okvare membrane s kisikovimio prostimi radikali) (Gabrielson in sod., 2001). Že leta 1998 so namreč *in vitro* pokazali, da 3NPK povzroči pomankanje ATP v izoliranem srcu (Lopez in sod., 1998). Naši rezultati so podobni poškodbam, kot jih na miših opisuje Gabrielson s sod. 2001. Ti so pri akutni zastrupitvi s 3NPK opazili difuzno nabrekanje kardiomiocitov in nekrozo, po subakutni in kronični izpostavljenosti mišk 3NPK so v srcu našli celični edem, poškodbo mikrofilamentov, poškodbo mitohondrijev in drugih organelov, fibrozo, apoptozo in nekrozo. (Gabrielson in sod., 2001).

V raziskavi, ki so jo naredili Gabrielson in sodelavci leta 2001, se infarkt kavdatnega putamna ni nikoli zgodil v odsotnosti srčne toksičnosti. Kakršna koli potencialna povezava med tema dvema poškodbama bo verjetno predmet nadaljnjih raziskav. Vpliv srčne toksičnosti (povzroči padec minutnega volumna srca) na razvoj nevroloških lezij v miših še ni poznan. Gold in Gustine sta leta 1982 predlagala v originalni študiji miši, da 3NPK sproži močan padec v aktivnosti srčne SDH in tako povzroči srčno poškodbo. Če je ta dovolj težka lahko povzroči padec minutnega volumna srca in posledično povzroči ishemično hipoksijo kavdatnega putamna, kar povzroči striatno poškodbo.

Ultrastrukturne raziskave srca in možganov miši so odkrile časovno odvisnost med nastankom poškodbe v teh dveh organih. Srčna poškodba se manreč pojavi pred lezijo v možganih. Nekateri miši so imele poškodbo srca medtem ko so bili možgani nepoškodovani oz. so bile poškodbe minimalne (Gabrielson in sod., 2001).

Splošno znano je striatum zelo občutljiv na ishemijo in hipoksijo (Meade in sod., 2000; Burke in sod., 1990; Burke in sod., 1991; Chesselet in sod., 1990; Johnston in sod., 1987; Uemura in sod., 1990). Razlogi za to naj bi bili ali glutamatergična ekscitotoksičnost preko NMDA receptorja, ki doprinese k celični smrti nevronov in oksidativnem stresu v tem področju (Simpson in sod., 1993). Drugi razlog je zgradba krvnih žil, ki nosijo kri v striatum, in je občutljiva na spremembe v donosu hranil in kisika, oz. edinstvena povezanost in nivo oksidativnega metabosodlizma stritauma (Hier in sod., 1977; Nishino in sod., 1977; Portera-Cilliau in sod., 1997). Kot zadnji razlog pa je to, da je striatum področje v možganih, kjer se srečajo masivni glutamatergični ter dopaminergični inputi. Dopamin in glutamat sta pomembna nevrotoksinerija v možganih, vendar ko sta sodelujoče preveč sproščena vsak

Furlan P. Kardiotoksični in nevrotoksični učinki trinitropropionske kisline.

Dipl. delo. Ljubljana, Univerza v Ljubljani, Biotehniška fakulteta, Odd. za biologijo, 2010

deluje kot močan nevrotoksin (Onley in sod., 1978). Mehanizmi, ki jih pripisujemo ranljivosti striatuma na hipoksijo in ishemijo so v skadu z mehanizmi, ki so odgovorni v patogenezi 3NPK striatne nevrotoksičnosti. Splošno ishemijo in hipoksijo možganov s striatno poškodbo in povečanje permeabilnosti krvno-možganske bariere lahko povzroči odpoved srca (Martin in sod., 1997; Pluta in sod., 1994). Sicer pa bo potrebno v prihodnosti še raziskati vpliv 3NPK nevrotoksičnosti na striatum v odsotnosti 3NPK kardio toksičnosti in poten ncialnega vpliva srčne disfunkcije in kakršnokoli posledično striatno hipoperfuzijo, ki se lahko zgodi na mišjem modelu 3NPK nevrotoksičnosti (Gabrielson in sod., 2001).

3NPK model srčne toksičnosti bi lahko bilo uporabno orodje za razumevanje dogajanj v srčni patofiziologiji, vključno z vlogo mitohondrijev v celični smrti (nekroza in apoptoza), oksidativni stres in kemijsko predpogojevanje. Nizke doze 3NPK v kuncih namreč sprožijo predpogojevanje in zaščito srcu, če se doda pred ishemijo. 3NPK je v visokih dozah tako toksična za možgane in srce, v nizkih pa je 3NPK za možgane in srce lahko ugodna (Gabrielson in sod., 2001).

5. 2 SKLEPI

1. 3NPK ima poleg nevrotoksičnega učinka tudi kardiotoksični učinek na podgane.
2. 3NPK povzroči poškodbo striatuma, saj smo v tem predelu opazili področja z zmanjšano relativno optično gostoto.
3. Morfološke spremembe, ki jih povzroči 3NPK na miokardu so nabrekanje miocitov in njihovih jeder, izgubljanje in propad miofibril ter posledično razraščanje veziva.

6 POVZETEK (Summary)

6.1 POVZETEK

3NPK je mitohondrijski toksin, ki se uporablja za pripravo modela Huntingtonove bolezni. Morfološke spremembe, ki nastanejo zaradi zastrupitve s 3NPK v možganih predstavlja selektivna obojestranska simetrična poškodba primarno v striatumu, hipokampusu in talamusu. Na ultrastrukturni ravni se nevronske spremembe, povzročene s 3NPK, na začetku kažejo z grupiranjem kromatina, zvečano prozornostjo citoplazme, s celičnim skrčenjem ali otekanjem ter z otekanjem mitohondrijev.

Poškodba, ki jo naredi 3NPK živčnemu tkivu, posnema nevropatološke spremembe, ki so značilne za Huntingtonovo bolezen. Njena glavna nevropatološka značilnost je propad srednje velikih GABA-ergičnih projekcijskih striatnih nevronov s trni na dendritih, ki ga spremljata gliozna in povečanje lumna lateralnih ventriklov. Zato je hudo prizadeto delovanje bazalnih jeder, predvsem striatuma.

Poleg toksičnega delovanja na možgane, 3NPK povzroči tudi spremembe v miokardu, kot so otekanje kardiomiocit, nekroza, apoptoza in intersticijska fibroza.

Predvidevali smo, da 3NPK v podganah povzroči poškodbo striatuma oz. področja z zmanjšano relativno optično gostoto barvanja na COX ter morfološke spremembe miokarda, kot so nabrekanje miocitov in njihovih jeder, izgubljanje in propad miofibril ter posledično razraščanje veziva.

Poskus smo izvedli tako, da smo 6 podgan tretirali s 3NPK, drugo skupino pa smo kot kontrolo injicirali s fiziološko raztopino. Po izvedbi protokola za tretiranje smo jih usmrtili in jim odvzeli možgane ter srce, ter tkivo organov naprej obdelovali. Pripravili smo histološke rezine možganov v prerezu striatuma ter rezine srčnega tkiva. Rezine tkiva možganov smo nato obarvali na COX, miokard pa smo barvali po HE in sirius red. Vse rezine smo fotografirali in jih naprej obdelovali z računalniškim programom Image tool. Na sliki možganov smo v tem programu merili površino poškodbe striatuma, medtem ko smo na rezinah miokarda, ki smo jih barvali s HE merili širino kardiomiocit in jeder. S stereološko tehniko smo na rezinah miokarda barvanega na sirius red merili volumsko gostoto veziva ter miofibrilarni indeks. Podatke, ki smo jih dobili smo statistično obdelali s t-testom.

Furlan P. Kardiotoksični in nevrotoksični učinki trinitropropionske kisline.

Dipl. delo. Ljubljana, Univerza v Ljubljani, Biotehniška fakulteta, Odd. za biologijo, 2010

Potrdili smo, da ima 3NPK poleg nevrotoksičnega učinka tudi kardiotoksični učinek na podgane. Pokazali smo namreč, da 3NPK povzroči poškodbo striatuma, saj smo v tem predelu opazili področja z zmanjšano relativno optično gostoto. Dokazali pa smo tudi, da 3NPK povzroči morfološke spremembe na miokardu kot so nabrekanje miocitov in njihovih jeder, izgubljanje in propad miofibril ter posledično razraščanje veziva.

6.2 SUMMARY

3NPA is mitochondrial toxin used for Huntington's disease model. Morphological changes caused by intoxication with 3NPA are selective bilateral simetrical damage primarily in striatum, hippocampus and talamus.

Ultratrucutally neuronal changes made because of 3NPA intoxication are seen as chromatin condensing, increased citoplasmatic lucidity, cell shrinkage or swelling and mitochondrial swelling.

Damage in neural tissue because 3NPA, simulates neuropathological changes which are characteristic for Huntington's disease. It's main neuropathological feature is destruction of medium-sized spiny projection neurons, accompanied with gliosa and increased lateral ventricular lumen. This is the reason that function of basal ganglia is very affected especially striatum.

Beside toxic influence on the brains the 3NPA causes also changes in the miocardium, such as swelling of the cardiocytes, necrosis, apoptosis and interstitial fibrosis.

We assumed that the 3NPA causes damages to the striatum or the areas with less relative optical density and mophological changes of the miocardium, like the swelling of the miocita and their nucleus, loss and decline of the microfibriles and as the consequence the interstitial growing.

We carried out the experiment by treating 6 rats with 3 NPA, as the control group we treated rodents with physiological solution. After finishing the treating protocol we executed the rats and took their brain, heart and the organ tissue for further examination. We prepared histological brain slices of the histological section of the striatum and the slices of the heart tissue. We stained the brain slices with COX and the miocardium with HE and sirius red. We photographed all the slices and further processed them with the program IMAGE TOOL. With this program, we measured the area of the striatal damage, while on the slices of the myocardium (which we also strained with HE criteria) we measured the core width of the cardiomiocitae and nuclea. Using the sterological technique we measured the volume density of the conjunction on the slices of the miocardium which was colored with sirius red and the myofibrillar index. We statistically analyzed the data we obtained using t-test.

Furlan P. Kardiotoksični in nevrotoksični učinki trinitropropionske kisline.

Dipl. delo. Ljubljana, Univerza v Ljubljani, Biotehniška fakulteta, Odd. za biologijo, 2010

We confirmed, that the 3NPA has beside the neurotoxic effect also the cardiotoxic effect on the rats. We have confirmed that the 3NPA causes damages to the striatum by showing the areas with less relative optical density. We have also proven that the 3NPA causes morphological changes to the myocardium like swellings of the myocyte and their nuclei, loosening and the destruction of myofibrils and consequently the interstitial growing.

Furlan P. Kardiotoksični in nevrotoksični učinki tirnitropropionske kisline.

Dipl. delo. Ljubljana, Univerza v Ljubljani, Biotehniška fakulteta, Odd. za biologijo, 2010

7 VIRI

7.1 CITIRANI VIRI

Alexander, G. E., Crutcher, M. D. (1990). Functional architecture of basal ganglia circuits: neural substrates of parallel processing. *Trends in neuroscience*, 13: 266-271.

Alexi, T. (1999). Neuroprotective strategies for basal ganglia degeneration: Parkinson's disease and Huntington's disease. *Progress in Neurobiology*, 60 (5): 409-470.

Anversa, A. (1996). Myocyte death in heart failure. *Current Opinion in Cardiology*, 11: 245 - 251.

Beal, M.F., Brouillet, E., Jenkins, B.G., Ferrante, R.J., Kowall, N.W., Miller, J.M., Storey, E., Stivastava, R., Rosen, B.R., Bradley, T.H. (1993). Neurochemical and histologic characterization of striatal excitotoxic lesions produced by the mitochondrial toxin 3-nitropropionic acid. *Journal of Neuroscience*, 13: 4181-4192.

Betarbet, R. (1997). Dopaminergic Neurons Intrinsic to the Primate Striatum. *The Journal of Neuroscience*, 17 (17): 6761-6768.

Bird, E.D. (1978). The brain in Huntington's chorea. *Psychological Medicine*, 8: 357-360.

Bosman, J. S. (2003). Functional structure and composition of the ekstracelular matrix. *Journal of Pathology*, 2003: 423-428.

Bossi, S.R., Simpson, J.R., Isacson, O. (1993). Age dependance of striatal neuronal death caused by mitochondrial dysfunction. *NeuroReport*, 4: 73 - 76.

Brilla, C. (2000). Aldosterone and myocardial fibrosis in heart failure. *Herz*, 25: 299 - 306.

Brolongan, C.V., Koutouzis, T.K., Randall T.S., Freeman T.B., Cahill D.W., Sanberg, P.R. (1995). Systemic 3-nitropropionic acid: behavioral deficits and striatal damage in rats. *Brain Research Bulletin*, 36: 549-556.

Brouillet, E., Guyot, M. C., Mittoux, V., Altairac, S., Condé, F., Palfi, S., Hantraye, P. (1998).

Furlan P. Kardiotoksični in nevrotoksični učinki trinitropropionske kisline.

Dipl. delo. Ljubljana, Univerza v Ljubljani, Biotehniška fakulteta, Odd. za biologijo, 2010

Partial inhibition of brain succinate dehydrogenase by 3-nitropropionic acid is sufficient to initiate striatal degeneration in rat. *Journal of Neurochemistry*, 70 (2): 794-805.

Brouillet, E., Jenkins, B.G., Hyman, B.T., Ferrante, R.J., Kowall, N.W., Srivastava, R., Roy, D.S., Rosen, B.R., Beal, M.F. (1993). Age - dependent vulnerability of the striatum to the mitochondrial toxin 3 - nitropropionic acid. *Journal of Neurochemistry*, 60: 356 - 359.

Burke, R. E. (1990). Quantitative morphological analysis of striatal cholinergic neurons in preinatal asphyxia. *Annales of Neurology*, 27: 81-88.

Burke, R. E. (1991). Unilateral hypoxic-ischemic injury in neonatal rat results in a persistent increase in the density of striatal tyrosine hydroxylase immunoperoxidase staining. *Brain Research and Developmental Brain Research*, 58: 171-179.

Castillo, C. R.-L. (1994). Analysis of the cardiodepressor action of 3-nitropropionic acid. *Pro West Pharmacological Society*, 37: 41-42.

Chesselet, M. F. (1990). Ischemic damage in the striatum of adult gerbils: relative sparing of somatostatinergic and cholinergic interneurons contrasts with loss of efferent neurons. *Experimental Neurology*, 110: 209-218.

Chuang D.M., Chen R.W., Chalecka-Franaszek E., Ren M., Hashimoto R., Senatorov V., Kanai H., Hough C., Hiroi T., Leeds P. (2002). Neuroprotective effects of lithium in cultured cells and animal models of diseases. *Bipolar Disorder*, 4(2):129-36.

Cleutjens, J. (1995). Collagen remodeling after myocardial infarction in the rat heart. *American Journal of Pathology*, 147: 325-338.

Coles, C. J. (1979). Inactivation of succinate dehydrogenase by 3-nitropropionat. *The Journal of Biological Chemistry*, 254: 5161-5167.

Coyle, J.T., Schwarcz, R. (1976). Lesion of striatal neurons with kainic acid provides a model for Huntington's chorea. *Nature*, 263: 244-246 .

Craig, C. P., Kehoe, L. A., Bracci, E. (2009). Substance P Mediates Excitatory Interactions between Striatal Projection Neurons. *The Journal of Neuroscience* , 29 (15): 4953-4963.

Eckes, B. (1999). Interactions of fibroblasts with the extracellular matrix: implications for the understanding of fibrosis. *Springer Seminar of Immunopathology*, 2003: 415-429.

Furlan P. Kardiotoksični in nevrotoksični učinki tirnitropropionske kisline.

Dipl. delo. Ljubljana, Univerza v Ljubljani, Biotehniška fakulteta, Odd. za biologijo, 2010

Ferrante, R.J., Gutekunst, C.A., Persichetti, F., McNeil, S.M., Kowall, N.W., Gusella, J.F., MacDonald, M.E., Beal, M.F., Hersch, S.M. (1997). Heterogeneous topographic and cellular distribution of huntingtin expression in the normal human neostriatum. *Journal of Neuroscience*, 17(9): 3052-3063.

Gabrielson, K.L., Hogue, B.A., Bohr, V.A., Cardounel, A.J., Nakajima, W., Kofler, J., Zweier, J., Rodriguez, R., Lee, M.J., Souza-Pinto, N.C., Bressler, J. (2001). Mitochondrial toxin 3-nitropropionic acid induces cardiac and neurotoxicity differentially in mice. *American Journal of Pathology*, 159: 1507-1520.

Garesse, R., Vallejo, C.G. (2001). Animal mitochondrial biogenesis and function: a regulatory cross-talk between two genomes. *Gene*, 263 (1-2): 1-16.

Giuld, D. H. (1982). Basal ganglia degeneration, myelin alteration, and enzyme inhibition induces in mice by the plant toxin 3-nitropropionic acid. *Neuropathology and Applied Neurobiology*, 8: 377-393.

Graybiel, A. (1986). Neuropeptides in basal ganglia. V B. J. Martin J.B., *Neuropeptides in neurologic and psychiatric disease* (str. 135-161). New York: Raven Press.

Gu MGash M.T., Mann V.M., Javoy-Agid F., Cooper J.M., Schapira A.H. (1996). Mitochondrial defect in Huntington's disease caudate nucleus. *Annals of Neurology*, 39 (3): 385-9.

Gusella, J.F., Wexler, N.S., Conneally, P.M., Naylor, S.L., Anderson, M.A., Tanzi, R.E., Watkins, P.C., Ottina, K., Wallace, M.R., Sakaguchi, A.Y. (1983). A polymorphic DNA marker genetically linked to Huntington's disease. *Nature*, 306(5940):234-8.

Hamilton, B.F., Gould, D.L. (1987). Nature and distribution of brain lesions in rats intoxicated with 3-nitropropionic acid: a type of hypoxic (energy deficient) brain damage. *Acta Neuropathologica*, 72: 286-297.

Heeneman, S. (2003). The dynamic extracellular matrix: intervention strategies during heart failure and atherosclerosis. *Journal of Pathology*, 4: 516-525.

Hier, D. B. (1977). Hypertensive putaminal hemorrhage. *Annales of Neurology*, 1: 152-159.

Furlan P. Kardiotoksični in nevrotoksični učinki trinitropropionske kisline.

Dipl. delo. Ljubljana, Univerza v Ljubljani, Biotehniška fakulteta, Odd. za biologijo, 2010

Hong, E. C. (1990). Vasodilator and antihypertensive actions of 3-nitropropionic acid. *Pro West Pharmacological Society*, 33: 209-211.

Huang, L., Sun, G., Cobessi, D., Wang, A., Shen, J.T., Tung, E.Y, Anderson, V.E., Berry, E.A. (2005). 3 - Nitropropionic acid is suicide inhibitor of mitochondrial respiration that, upon oxidation by complex II, forms a covalent adduct with a catalytic - base arginine in the active site of the enzyme. *JBC Papers in Press*, 3: 281-289.

Hylin, J. M. (1964). Inhibition of succinate dehydrogenase by 3-nitropropionate. *Toxicology and Applied Pharmacology*, 6:168-171.

Imanaka-Yoshida, K. (2004). Interaction between cell and extracellular matrix in heart disease multiple role of tenascin-C in tissue remodeling. *Histology and Histopathology*, 19: 517-525.

Johnson, J.R., Robinson, B.L., Ali, S.F., Binienda, Z. (2000). Dopamine toxicity following long term exposure to low doses of 3-nitropropionic acid (3-NPA) in rats. *Toxicology Letters*, 116: 113 - 8.

Keller, D. (1996). Fluoroacetate-mediated toxicity of fluorinated ethanes. *Fundam Appl toxicol*, 30: 213-219.

Kelly, D. P., Scarpulla, R. C. (2004). Transcriptional regulatory circuits controlling mitochondrial biogenesis and function. *Genes and development*, 18 (4): 357-368.

Kosinski, C.M., Cha, J.H., Young, A.B., Persichetti, F., MacDonald, M., Gusella, J.F., Penney, J.B. Jr, Standaert, D.G. (1997). Huntingtin immunoreactivity in the rat neostriatum: differential accumulation in projection and interneurons. *Experimental Neurology*, 144(2): 239-47.

Koutouzis, T. K. (1994). Systemic 3-nitropropionic acid long- term effects on locomotor behavior. *Brain Research*, 646: 242-246.

Lopez, P. S. (1998). Characterization of 3-nitropropionic acid-induced bradycardia in isolated atria. *Toxicology and Applied Pharmacology*, 148: 1-6.

Furlan P. Kardiotoksični in nevrotoksični učinki tirnitropropionske kisline.

Dipl. delo. Ljubljana, Univerza v Ljubljani, Biotehniška fakulteta, Odd. za biologijo, 2010

Lugaresi, E., Cirignotta, F., Montagna, P. (1986). Nocturnal paroxysmal dystonia. *Journal of Neurology, Neurosurg and Psychiatry*, 49 (4): 375-80.

Martin, J.B., Gusella, J.F. (1986). Huntington's disease. Pathogenesis and management. *The New England Journal of Medicine*, 315 (20): 1267-76.

Martin, L. J.-C. (1997). Hypoxia-ischemia causes abnormalities in glutamate transporters and death of astroglia and neurons in new born striatum. *Annals of Neurology*, 42: 335-348.

Mason, S. F. (1979). Kainic acid lesions of the striatum in rats mimic the spontaneous motor abnormalities of Huntington's disease. *Neuropharmacology*, 18: 403-407.

McGeer, E. M. (1976). Duplication of biochemical changes of Huntington's chorea by intrastriatal injection of glutamic and kainic acid. *Nature*, 263: 517- 519.

McGeer, P.L., McGeer, E.G., (1976a). Duplication of biochemical changes of Huntington's chorea by intrastriatal injections of glutamic and kainic acid. *Nature*, 263: 517-519.

Meade, C. A.-C. (2000). Transient global ischemia in rats yields striatal projection neuron and interneuron loss resembling that in Huntington's disease. *Experimental Neurology*, 16: 307-323.

Miller, J. P. (1997). 3-Nitropropionic acid neurotoxicity: visualization by silver staining and implications for use as an animal model of Huntington's disease. *Experimental Neurology*, 146: 212-229.

Ming, L. (1995). Moldy sugarcane poisoning- a case report with a brief review. *Journal of Neurotrauma*, 33: 363-367.

Mitchell, I.J., Cooper, A.J., Griffiths, M.R. (1999). The selective vulnerability of striatopallidal neurons. *Progress in Neurobiology*, 59 (6): 691-719.

Nishino, H. H. (2000). The striatum of the most vulnerable region in the brain to mitochondrial energy compromise: a hypothesis to explain its specific vulnerability. *Journal of Neurotrauma*, 17: 251-260.

Furlan P. Kardiotoksični in nevrotoksični učinki tirnitropropionske kisline.

Dipl. delo. Ljubljana, Univerza v Ljubljani, Biotehniška fakulteta, Odd. za biologijo, 2010

Papadopoulou, L. C. (1999). Structural and functional impairment of mitochondria in adriamycin induced cardiomyopathy in mice, suppression of cytochrome c oxidase II gene expression. *Biochemical Pharmacology*, 77: 481-489.

Perry T.L., Hansen S., Kloster M. (1973). Huntington's chorea. Deficiency of gamma-aminobutyric acid in brain. *The New England Journal of Medicine*, 288 (7): 337-42.

Perry, T.L., Hansen, S., Kloster, M., (1973). Huntington's chorea: Deficiency of gamma-aminobutyric acid in brain. *The New England Journal of Medicine*, 288: 337-342.

Pluta, R. L. (1994). Early blood-brain barrier changes in the rat following transient complete cerebral ischemia induced by cardiac arrest. *Brain Research*, 633: 41-52.

Portera-Cailliau, C. P. (1997). Excitotoxic neuronal death in the immature brain is an apoptosis-necrosis morphological continuum. *The Journal of Comparative Neurology*, 378: 70-78.

Ramaswamy, S. M. (2007). Animal Models of Huntington's Disease. *ILAR Journal*, 48 (4): 356-373.

Ramaswamy, S., McBride, J.L., Kordower, J.H. (2007). Animal Models of Huntington's Disease. *ILAR Journal*, 48 (4): 356-373.

Reiner, A. (1988). Differential loss of striatal projection neurons in Huntington disease. *Neurobiology*, 5733-5737.

Robinson, T. (1986). The heart as a suction pump. *Scientific American*, 254: 84-91.

Rossi, M. (1998). Images in cardiovascular medicine. Connective tissue skeleton of the human heart: A demonstration by cell - maceration scanning electron microscope method. *Circulation*, 97: 934 - 935.

Rossi, M. (1998). Images of cardiovascular medicine. Connective tissue skeleton of the human heart: a demonstration by cell-maceration scanning electron microscope method. *Circulation*, 97: 934-935.

Furlan P. Kardiotoksični in nevrotoksični učinki tirnitropropionske kisline.

Dipl. delo. Ljubljana, Univerza v Ljubljani, Biotehniška fakulteta, Odd. za biologijo, 2010

Sabbah, H. (1998). Programmed cell death in the progression of heart failure. *Annals of Internal Medicine*, 30: 33 - 38.

Sabbah, H. (1995). Progression of heart failure: a role for interstitial fibrosis. *Molecular and Cellular Biochemistry*, 147: 29 - 34.

Sanberg, P. C. (1989). The quinolinic acid model of Huntington's disease: locomotor abnormalities. *Experimental Neurology*, 105: 45-53.

Simpson, J.R., Isacson, O. (1993). Mitochondrial impairment reduces the threshold for in vivo NMDA-mediated neuronal death in the striatum. *Experimental Neurology*, 121 (1): 57-64.

Swynghedauw, B. (1999). Molecular mechanisms of myocardial remodeling. *Physiological Reviews*, 79: 215-262.

Szabo, A., Papp, A., Nagymajtenyi, L. (2005). Effect of 3-nitropropionic acid in rats: general toxicity and functional neurotoxicity. *Arhiv za Higijenu Rada i Toksikologijul*, 34: 297-302.

Uemura, Y. K. (1990). Selective sparing of NADPH-daiphorase- somatostatin-neuropeptide Y neurons in ischemic gerbil striatum. *Annales of Neurology*, 27: 620-625.

Vonsattel J.P., Myers R.H., Stevens T.J., Ferrante R.J., Bird E.D., Richardson E.P. Jr. (1985). Neuropathological classification of Huntington's disease. *Journal of Neuropathology and Experimental Neurology*, 44 (6): 559-77.

Vonsattel, J.P., Myers, R.H., Stevens, J., Ferrante, R.J., Bird, E.D., Richardson, E.P. (1985). Neuropathological classification of Huntington's disease. *Journal of Neuropathology and Experimental Neurology*, 44: 559-577.

Weber, K. (1993). Myocardial fibrosis: functional significance and regulatory factors. *Cardiovascular Research*, 27: 341-348.

Woodiwiss, A. (2001). Reduction in myocardial collagen cross - linking parallels left ventricular in rat models of systolic chamber dysfunction. *Circulation*, 103: 155 - 160.

Furlan P. Kardiotoksični in nevrotoksični učinki tirnitropropionske kisline.

Dipl. delo. Ljubljana, Univerza v Ljubljani, Biotehniška fakulteta, Odd. za biologijo, 2010

Yen, H. C. (1999). Manganese superoxide dismutase protects mitochondrial complex I against adriamycin- induced cardiomyopathy in transgenic mice. *Archives of Biochemistry and Biophysics*, 362: 59-66.

7.2 DRUGI VIRI

Campbell, N.A. 1999. *Biology. Menlo Park: Benjamin Cummings.*

Silbernagl, S. 2001. *Color atlas of physiology. Stuttgart- New York: Thieme.*

Purves, D. 1997. *Neuroscience. Sunderland MA: Sinauer associates: 417-426 str.*

Kandel, E., Schwartz, J., Jessell, T. 2000. *Principles of Neural Science. New York: McGraw-Hill Medical*

Heimer, L., Alheid, G.F., Zaborsky, L. 1985. Basal ganglia . V P. G., *The rat nervous system. Sydney, Academic Press: 37-86 str.*

Hauck, A.J. 1992. Histopathological examination of tissues obtained by endomyocardial biopsy. Fowles, V R. E. *Cardiac biopsy. New York, Futura Publishing Company: 95-153 str.*

DeLong, M.R., Alexander, G.E., Miller, W.C., Crutcher, M.D. 1990. Anatomical and functional aspects of basal ganglia thalamocortical circuits. V I. J. Franks A.J., *Function and dysfunction in the basal ganglia. Manchester, University Press: 1-31 str.*

Onley, W. (1978). *Neurotoxicity of excitotoxicity in amino acids. New York: Raven Press.*

Zorc, M., Petrovič, D. 2005 *Histologija, Ljubljana, Medicinska fakulteta: 45-46 str.*

Furlan P. Kardiotoksični in nevrotoksični učinki trinitropropionske kisline.

Dipl. delo. Ljubljana, Univerza v Ljubljani, Biotehniška fakulteta, Odd. za biologijo, 2010

ZAHVALE

Iskreno se zahvaljujem mentorici doc. dr. Aleksandri Milutinović Živin, ki me je vodila skozi nastajanje diplomske naloge.

Hvala tudi vsem ostalim, ki ste mi v času študija na svoj način pomagali.